

You're in Data Mode ?

Go to Free

← ارشيف اناتومي ميد

RECENT ACTIVITY



Noor Al-Huda Esam Al-karaki ▶ ارشيف اناتومي ميد



7 Mar 2018 at 19:11 • 👤

Hello 🙋

1_ شو الجملة الخاطئة بخصوص ال lumbar plexus
** above the ingunal ligament .

2_ شو معنى Anterior? abductin?

3_ flat bones? Parts of skull

4_ مين مش موجود بال cubital fossa?

*ulnar .A

بالمناسبة كان بالخيارات ** cubital artery و هي بمعنى = brichial artery .

5_ الثنائي الخطأ؟

ثلاثة كانوا صح ، و تنين بحكو

Posterior interosseous = pure motor

Anterior interosseous = pure sensory

**** شنصته 😊

6_ ترتيب ال frmoral trangle

From lateral to medial ?

حسب الرسمة الموجودة بالسلايد

Femoral ___> nerve,artery,vein

7_ عضلات لارادية 😊

Cardiac + smooth

8_ action of pectoralis major?

Adduction + medially rotation

9_ اسئلة ابدومين 😊 ناسيتهم طبعاً بس سهلين 🙋

10_ مش من ضمن ال rotater cuff?

بالمناسبة ترتيبهم من medial to lateral

SSIT

11_ العضلة الي بتساهم ب Unlocking for knee

popliteus muscle .

**** اعتذر عن الاخطاء الاملائية 🙋🙋

👍😂 Abdurhman Qudah and Mohd Al Masri

6 comments



Like



Comment



Sadil Shamaileh ▶ ارشيف اناتومي ميد



7 Mar 2018 at 18:15 • 👤

You're in Data Mode ?

Go to Free

← ارشيف اناتومي ميد



Like



Comment



Sadil Shamaileh ▶ ارشيف اناتومي ميد



7 Mar 2018 at 18:15 • 👤

** بما معناه شو يعني abduction !?

- movement away from the midline

** واحدة من التالية مش synovial joint !?

- knee joint
- hip joint
- shoulder joint
- distal tibiofobular joint ✓

** واحدة من التالية غلط فيما يتعلق بال Lumbar plexus !?

- formed of the spinal nerves T12 to L4
- pass through psoas major muscle
- psoas major supplied by small branches from the plexus
- passes above the inguinal ligament ✓

** واحد من هضول ما بطلع من ال sacral plexus !?

- superior gluteal n.
- inferior gluteal n.
- obturator n. ✓
- pudental n.

** واحد من التالية غلط فيما يتعلق بال scapula !?

- إنه بترتبط بال clavicle عن طريق ال coracoid process

** اللي بغدّي ال short head of biceps femoris muscle !?

- common fibiolar nerve



❤️😂 Mohd Al Masri and 1 other

11 comments



Like



Comment



Sadil Shamaileh ▶ ارشيف اناتومي ميد



7 Mar 2018 at 17:59 • 👤

من من هذوا involuntary muscles !?

You're in Data Mode ?

Go to Free

← ارشيف اناتومي ميد

- إنه بترتبط بال clavicle عن طريق ال coracoid process

** اللي بغذي ال short head of biceps femoris muscle !?

- common fibiolar nerve



Mohd Al Masri and 1 other

11 comments



Like



Comment



Sadil Shamaileh ▶ ارشيف اناتومي ميد



7 Mar 2018 at 17:59 •

مين من هذول involuntary muscles !? 😊

Smooth and cardiac

Mohd Al Masri and 2 others



Like



Comment



Sadil Shamaileh ▶ ارشيف اناتومي ميد



7 Mar 2018 at 17:49 •

Coronal line divide the body ?! 😊

Anterior and posterior

Mohd Al Masri and 1 other



Like



Comment



Sadil Shamaileh ▶ ارشيف اناتومي ميد



7 Mar 2018 at 17:48 •

وحدة من العضلات التالية مش rotator cuff muscles !? 😊

Latissimus dorsi

Mohd Al Masri and 1 other



Like



Comment

You're in Data Mode ?

Go to Free

← ارشيف اناتومي ميد



Like



Comment



Heba Ibraheem Mubaideen ▶ ارشيف اناتومي ميد



7 Mar 2018 at 17:21 •

About Synovial membrane of the shoulder joint —— بده الغلط انه ما
ال biceps بغطي ال



Mohd Al Masri and 1 other



Like



Comment



Salman Shattara ▶ ارشيف اناتومي ميد



7 Mar 2018 at 16:53 •

انا اسف اللي حكيتملكو تنزلو ارشيف
ال flat bone صح عندي btw 😞



Rania Abdallah Sbieh and Mohd Al Masri

2 comments



Like



Comment



Shereen Abu Salim ▶ ارشيف اناتومي ميد



7 Mar 2018 at 16:52 •

Innervation of Tibialis anterior ??
Deep peroneal nerve



Mohd Al Masri and 4 others



Like



Comment



Ahmad Baseem ▶ ارشيف اناتومي ميد



7 Mar 2018 at 16:52 •

شو الجملة الغلط فيما يلي :
ال synovial membrane ما بغطي ال long head of biceps brachii tendon



Rania Abdallah Sbieh and Mohd Al Masri

2 comments

You're in Data Mode ?

Go to Free

← ارشيف اناتومي ميد



Like



Comment



Ahmad Baseem ▶ ارشيف اناتومي ميد



7 Mar 2018 at 16:52 •

شو الجملة الغلط فيما يلي :

long head of biceps brachii tendon ال synovial membrane ما بغطي ال



Rania Abdallah Sbieh and Mohd Al Masri

2 comments



Like



Comment



Ahmad Baseem ▶ ارشيف اناتومي ميد



7 Mar 2018 at 16:40 •

شو الاشي الي ما بمر بال cubital fossa

ulnar nerve ال طبعاً



Rania Abdallah Sbieh and 2 others

6 comments



Like



Comment



Sanad Ibrahim ▶ ارشيف اناتومي ميد



7 Mar 2018 at 16:40 •

الترتيب بال femoral triangle من ال lateral لل medial :::::

Nerve artery vein

وظيفة ال pectoralis major :::

Adduction and medial rotation



Mohd Al Masri and 2 others

21 comments



Like



Comment



Salwa Azzawi ▶ ارشيف اناتومي ميد



7 Mar 2018 at 16:39 •

You're in Data Mode ?

Go to Free

← ارشيف اناتومي ميد



Like



Comment



Salwa Azzawi ▶ ارشيف اناتومي ميد



7 Mar 2018 at 16:39 •

عباره غلط عن axillary artery ؟

Continues as ulnar artery

اتوقع برضو 😊



Rania Abdallah Sbieh and 4 others

2 comments



Like



Comment



Ahmad Baseem ▶ ارشيف اناتومي ميد



7 Mar 2018 at 16:38 •

اذا صار interior dislocation لل humerus ؟
بصير injury لل axillary vessels

Mohd Al Masri

22 comments



Like



Comment



Ahmad Baseem ▶ ارشيف اناتومي ميد



7 Mar 2018 at 16:31 •

الي بمرش من تحت ال extensor retinaculum ؟
ال tibialis posterior

Mohd Al Masri and 1 other



Like



Comment



Noor Mahmoud ▶ ارشيف اناتومي ميد



7 Mar 2018 at 16:29 •

كيفية علاج الكدمات

You're in Data Mode ?

Go to Free

← ارشيف اناتومي ميد

😂😭 Mohd Al Masri and 1 other



Like



Comment



Noor Mahmoud ▶ ارشيف اناتومي ميد



7 Mar 2018 at 16:29 • 👤

كم سؤال للدكتور ايمن؟

5 comments



Like



Comment



Tareq Manasreh ▶ ارشيف اناتومي ميد



7 Mar 2018 at 16:27 • 👤

فيه سؤال ليش محمد المصري بحط هاها عكل سؤال منزلينه
حدا بعرف؟

😂 Rania Abdallah Sbieh and 2 others

9 comments



Like



Comment



Razan Sabri Tarawneh ▶ ارشيف اناتومي ميد



7 Mar 2018 at 16:24 • 👤

مثال على flat bone ,,,

Skull bone 👉👉

👍😂😭 Rania Abdallah Sbieh and 4 others



Like



Comment



Heba Mish'al Al-sraireh ▶ ارشيف اناتومي ميد



7 Mar 2018 at 16:22 • 👤

مين ال muscle بعمل knee unlocking ؟

You're in Data Mode ?

Go to Free

← ارشيف اناتومي ميد

Skull bone 🙌🙌

👍😂😱 Rania Abdallah Sbieh and 4 others



Like



Comment



Heba Mish'al Al-sraireh ▶ ارشيف اناتومي ميد



7 Mar 2018 at 16:22 • 👤

مين ال muscle بعمل knee unlocking ?

شو معنى abduction ?

شو معنى anterior ?

الاشياء اللي بتمر تحت extensor retinaculaum ما عدا ؟

👍😂😱 Mohd Al Masri and 1 other

10 comments



Like



Comment



Salwa Azzawi ▶ ارشيف اناتومي ميد



7 Mar 2018 at 16:18 • 👤

The coronal plane ?

Divides the body into anterior & posterior sections

👍😂😱 Rania Abdallah Sbieh and 4 others



Like



Comment



Ahmad Baseem ▶ ارشيف اناتومي ميد



7 Mar 2018 at 16:17 • 👤

شو ال structure الي "ما" بمر في ال

lesser omentum

هو ال inferior vena cava

جاوبتو غلط 😱

👍😂😱 Rania Abdallah Sbieh and 2 others

3 comments



Like



Comment

You're in Data Mode ?

Go to Free

← ارشيف اناتومي ميد



Ahmad Baseem ▶ ارشيف اناتومي ميد
7 Mar 2018 at 16:17 •

شو ال structure الي "ما" بمر في ال

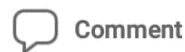lesser omentum

هو ال inferior vena cava

جاوبتو غلط 😞

Rania Abdallah Sbieh and 2 others

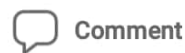3 comments



Salwa Azzawi ▶ ارشيف اناتومي ميد
7 Mar 2018 at 16:12 •

The tibialis anterior muscle is supplied by ?
Deep fibular nerve

Mohd Al Masri and 3 others



Ahmad Baseem ▶ ارشيف اناتومي ميد
7 Mar 2018 at 16:11 •

شو الجملة الغلط بخصوص الدودينم

1st part of it is totally retroperitoneum

Rania Abdallah Sbieh and 4 others



Salwa Azzawi ▶ ارشيف اناتومي ميد
7 Mar 2018 at 16:07 •

lumber plexus nerves في سؤال عبارته غلط عن
احترت بين ثنتين

Pass through the psoas major ?
Pass above the inguinal ligament ?



Mohd Al Masri

4 comments

You're in Data Mode ?

Go to Free

← ارشيف اناتومي ميد

في سؤال عبارته غلط عن lumber plexus nerves
احترت بين ثنتين

Pass through the psoas major ?
Pass above the inguinal ligament ?

😄 Mohd Al Masri

4 comments



Like



Comment



Majed Dwairi ▶ ارشيف اناتومي ميد



7 Mar 2018 at 16:07 • 👤

One of the following muscles participates in eversion action ?
E) fibularis longus

Rania Abdallah Sbieh and 5 others



Like



Comment



Ahmad Baseem ▶ ارشيف اناتومي ميد



7 Mar 2018 at 16:06 • 👤

شو الصح بما يتعلق بال interior abdominal wall ؟
انوال

Dermatome nerve of T10 is innervate the skin of umbilical region

NaDer Bashtawe and 4 others

1 Comment



Like



Comment



Noor Mahmoud ▶ ارشيف اناتومي ميد



7 Mar 2018 at 16:03 • 👤

Unlocking muscle _____ popliteus

Ahmad Baseem and 4 others

1 Comment



Like



Comment

You're in Data Mode ?

Go to Free

← ارشيف اناتومي ميد



7 Mar 2018 at 16:03 •

Unlocking muscle _____ popliteus



Ahmad Baseem and 4 others

1 Comment



Like



Comment



Salwa Azzawi ▶ ارشيف اناتومي ميد



7 Mar 2018 at 16:03 •

وحده من العبارات غلط ؟

Suprascapular & dorsal scapular nerves are branches from the medial cord

اتوقع



Rania Abdallah Sbieh and 2 others

3 comments



Like



Comment



Ahmad Baseem ▶ ارشيف اناتومي ميد



7 Mar 2018 at 16:03 •

النيرف الي مش من ال sacral plexus
هو ال obturator nerve
(لانو من ال lumbar plexus)

Rania Abdallah Sbieh and 3 others



Like



Comment



Ahmad Baseem ▶ ارشيف اناتومي ميد



7 Mar 2018 at 16:01 •

النيرف الي بغذي السراتس انتيريور

Long thoracic nerve



Rania Abdallah Sbieh and Mohd Al Masri



Like


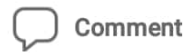

Comment

You're in Data Mode ?

Go to Free


← ارشيف اناتومي ميد

 Rania Abdallah Sbieh and Mohd Al Masri


Balkees Al-Haytham ▶ ارشيف اناتومي ميد

7 Mar 2018 at 16:00 • 

Which nerve isn't from the sacral plexus?
-Obturator nerve

 Rania Abdallah Sbieh and Mohd Al Masri

1 Comment




Tareq Manasreh ▶ ارشيف اناتومي ميد

7 Mar 2018 at 16:00 • 

فيه سؤال عن العبارات الخاطئه

اللي هي radius doesn't articulate with the humerus

 Rania Abdallah Sbieh and 2 others

5 comments


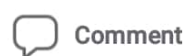
Salwa Azzawi ▶ ارشيف اناتومي ميد

7 Mar 2018 at 16:00 • 

شو نوع العضلات اللي non voluntary ?

Smoth & cardiac 🤔✌️

 Rania Abdallah Sbieh and 4 others


Ahmad Al-Marabha ▶ ارشيف اناتومي ميد

7 Mar 2018 at 15:59 • Mu'Tah, Al Karak, Jordan • 

You're in Data Mode ?

Go to Free

← ارشيف اناتومي ميد



Like



Comment



Ahmad Al-Marabha ▶ ارشيف اناتومي ميد



7 Mar 2018 at 15:59 • Mu'Tah, Al Karak, Jordan •

All of the follwing contain synovial membrane except ?
Tibiofobular joint



Rania Abdallah Sbieh and 3 others

5 comments



Like



Comment



Ahmad Al-Marabha ▶ ارشيف اناتومي ميد



7 Mar 2018 at 15:56 • Mu'Tah, Al Karak, Jordan •

شو تقسيمه ال coronal ?

Anterior and posterior



Rania Abdallah Sbieh and 2 others

2 comments



Like



Comment



Ahmad Al-Marabha ▶ ارشيف اناتومي ميد



7 Mar 2018 at 15:55 • Mu'Tah, Al Karak, Jordan •

شو ال action لل psoas major ?

Flexion and external rotation



Mohd Al Masri and 1 other

25 comments



Like



Comment



Tareq Manasreh ▶ ارشيف اناتومي ميد



7 Mar 2018 at 15:53 •

العضله اللي مش من ال rotator cuff

Latissimus dorsi




Rania Abdallah Shieh and 3 others

3 comments

You're in Data Mode 

Go to Free

 ارشيف اناتومي ميد

Tareq Manasreh ▶ ارشيف اناتومي ميد

7 Mar 2018 at 15:53 • 

العضله اللي مش من ال rotator cuff

Latissimus dorsi



Rania Abdallah Sbieh and 3 others

3 comments



Like



Comment

