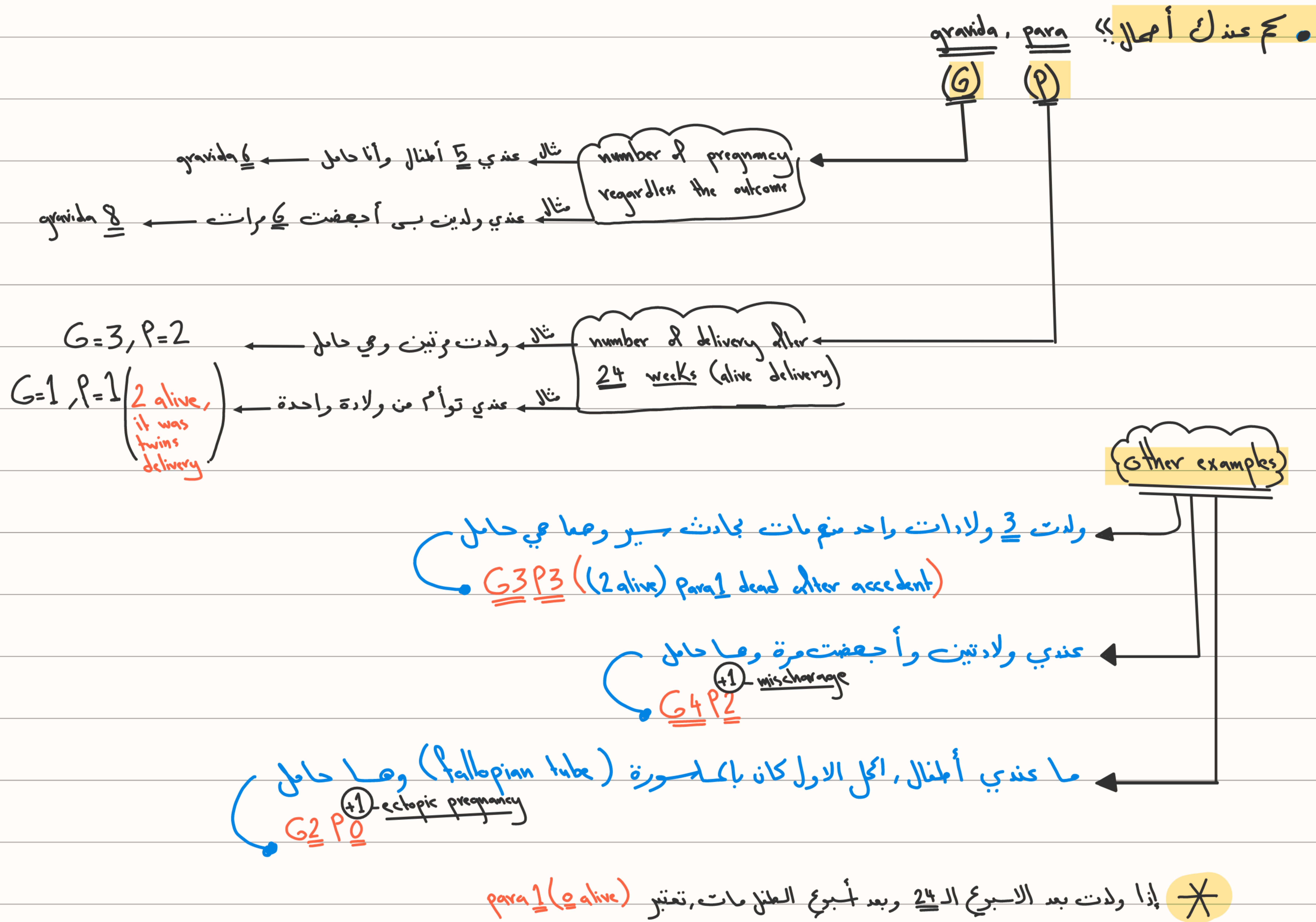


age of menarche = (11-12 years)

down's syndrome their percentage increase after the age of (40)

pre-eclampsia // // // // // // // (35)

regular menstrual cycle s. (23-35 day), the ideal is 28 day.



كيف بدنا نحب متى حتجلى الت؟

1) حدد أول يوم من آخر دورة.

2) (تضيف 7 أيام على عدد الأيام) + (نقص 3 شعور من خاتمة الشهر) وخذ بالإعتبار السنة.

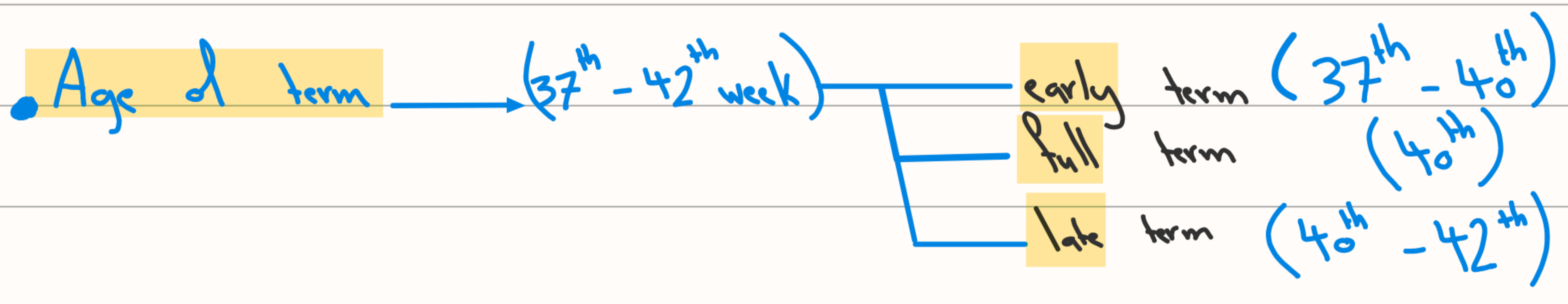
أول يوم من آخر دورة → 1/2/2023

8/11/2023

مثال أول يوم من آخر دورة → 1/5/2023

8/2/2024

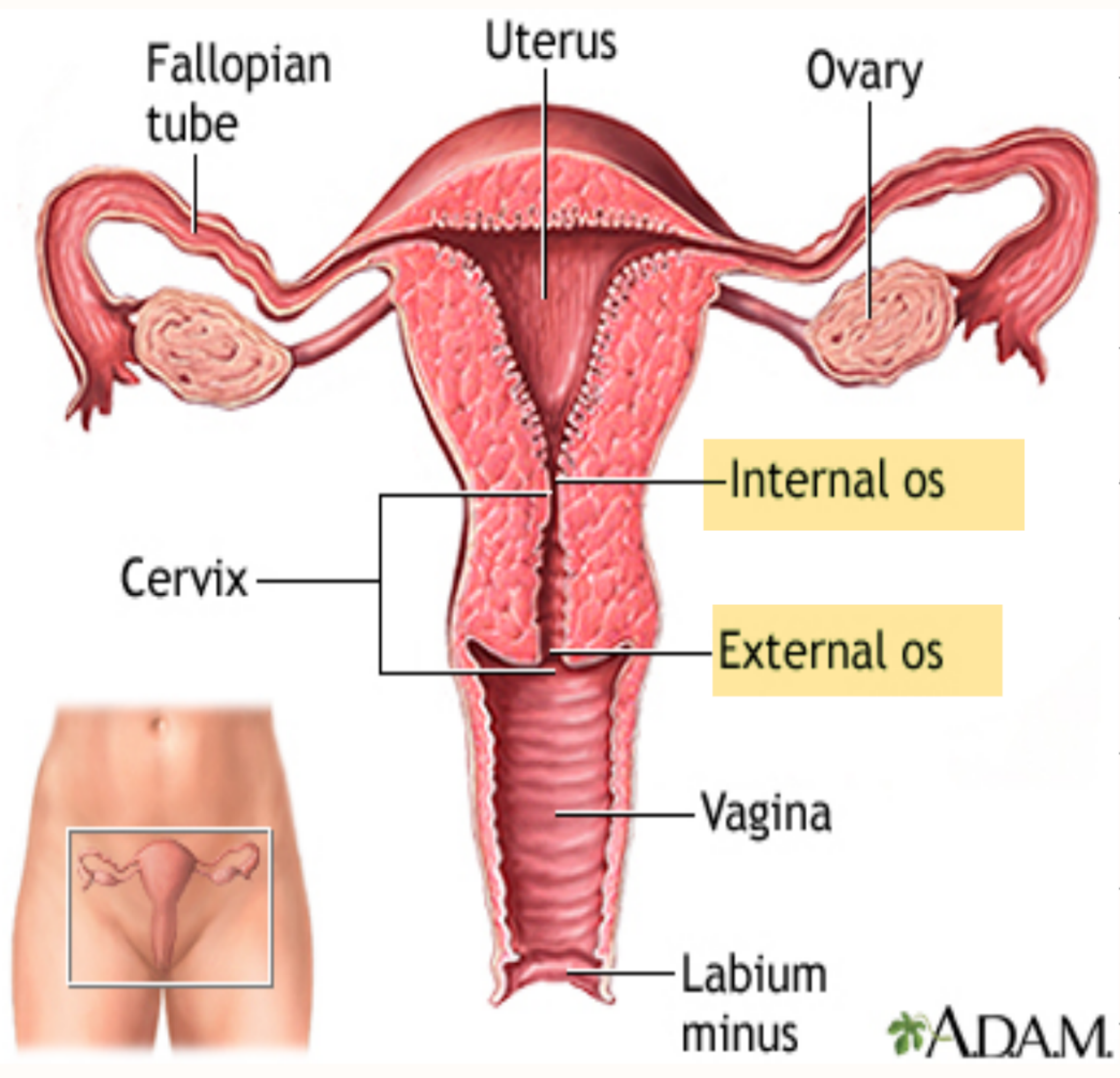
- First trimester (من بداية الحمل - 13th week)
 - Second trimester (+13th - 26th week)
 - Third trimester (27th - 40th week)
- الطفل بقدر
يعيش بعد الاسبوع
ال (24)



• post term → (> 42) → (بالعادة ما ينذرع يوصلوا لعلي اكحلة وينطبع طلت صناعي)

• pre term → (37th < # > 24th) → Age of viability

• miscarriage (< 24th)



(examination of pregnant women)

- 1st maneuver in abdominal exam (Fundus - pubic high) :-
- When the pregnancy occur, the uterus will enlarge (hypertrophy of uterine cells) and will reach the pelvic prim at the 12th week (at the end of 1st trimester)
- يعني مريفة علت حادش سير وهي حامل من 3 اابيع حل ممكن يموت الجنين؟؟
- الاغلب لا ماكم يدته كراباكون، لانه الرحم محي بالحواف خلال حاي الفترة

- All the uterus will enlarge, but we measure the fundus (fundus high) that reach the umbilical level at (20th week)

at this level, there's (20 cm) between the fundus and symphysis pubis.

- After the (20th week) the uterus enlarge (1cm/week) until reach the (38th week), so the fundus-pubic high nearly 38cm

Fundus high ... لانه بعد ذلك البيبي بيتزل شوي على pelvic بالتالي بنتل ال

• 2nd maneuver :- Leopold maneuver (بنفس كيت البيبي نايم داخل البطن)

• normal :- the long axis of baby parallel to the long axis of uterus

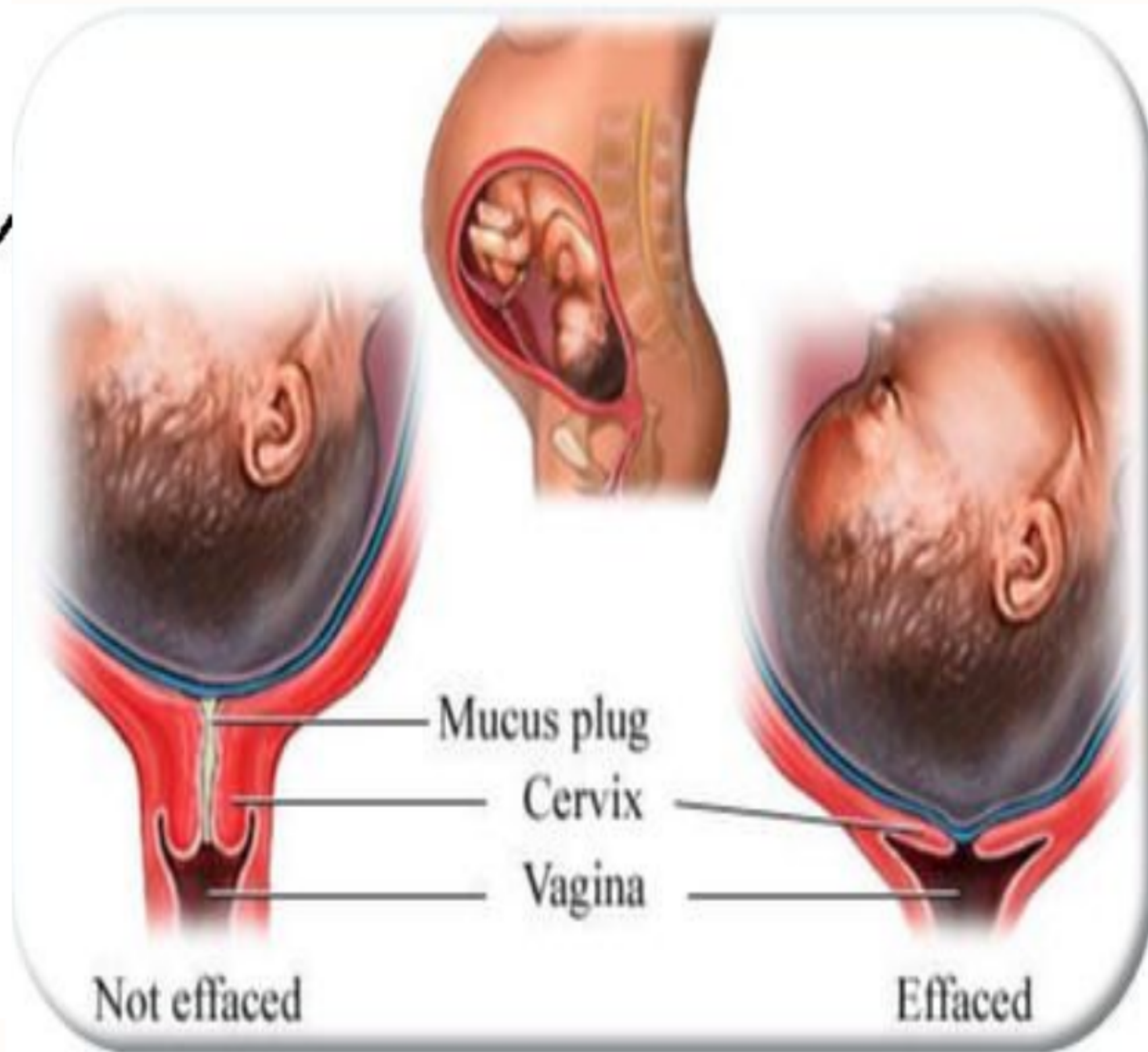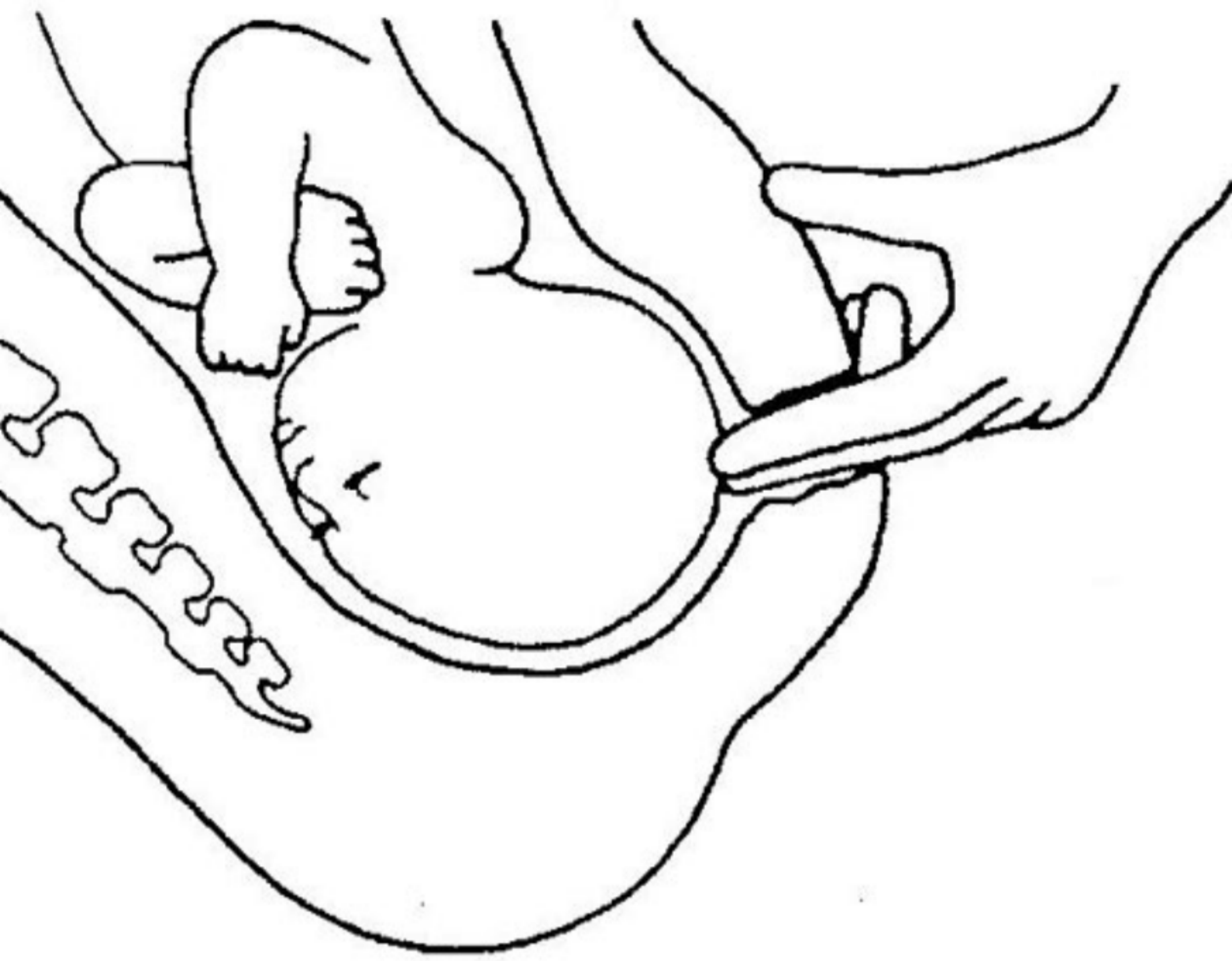
• abnormal :- 1 transverse with the axis of uterus 2 oblique laying

• Normal :- longitudinal الطفل لا يولد إلا إذا كان رأسه لأسفل ويبتعد

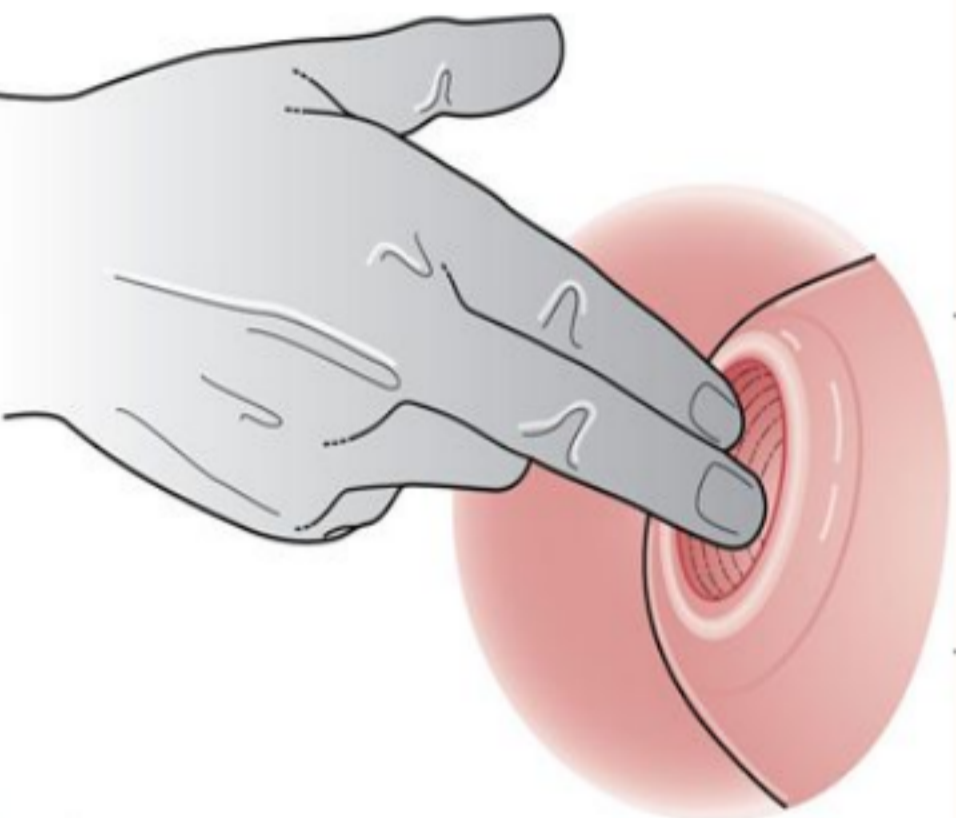
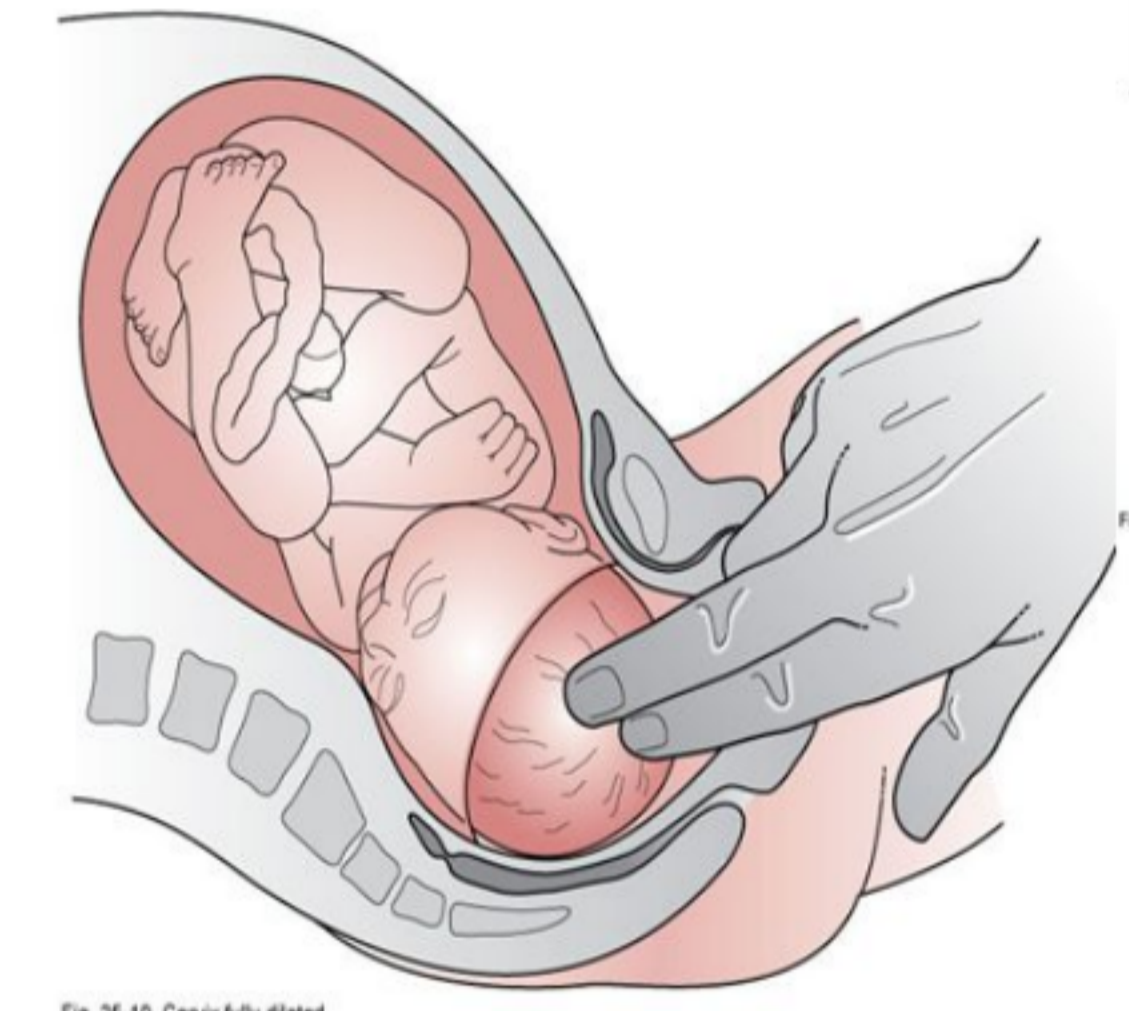
• abnormal :- 1 Breech presentation (lay longitudinal with its head up and legs, buttock down)

2 Hand presentation (lay transverse and its hand toward cervix)

• 3rd manouver :- digital vaginal examination



❖ Vaginal exam



• insert our finger in vagina then deep to cervix → عشان نكم مقدار توسع عنق الرحم وشوا الجزء من الطفل اللي نازل

• عشان تحدث الولادة → the internal and external os should meet each other and become 1 layer (cervix effacement) that called paper light layer

• fully dilated cervix → when reach (10 cm) in width

→ Stage II of labor منها استعاضاي حتوله ولقنت بي

• the doctor must evaluate the :- 1 effacement of cervix.

2 softness of cervix.

3 dilatation of cervix.

4 Part of baby that protrude toward the cervix.

• During exam the spleen in pregnant women, we start from right iliac fossa not left one.