

# MACLEOD MINI OSCE

## WATEEN ARCHIVE

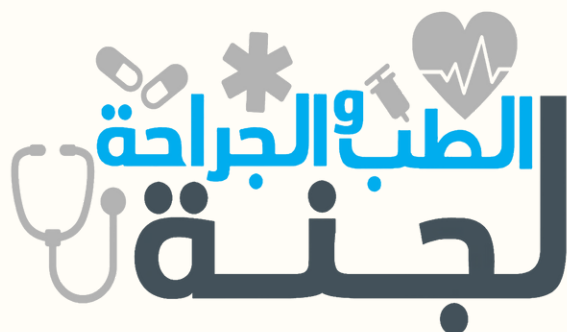عدد أسئلة الامتحان كانت 25 سؤال

لَعَلَّكَ سَعَيْتَ،

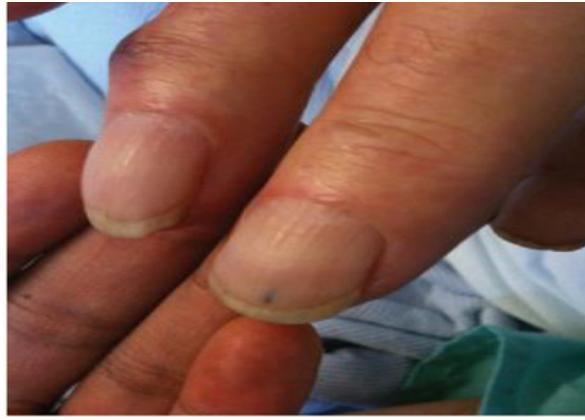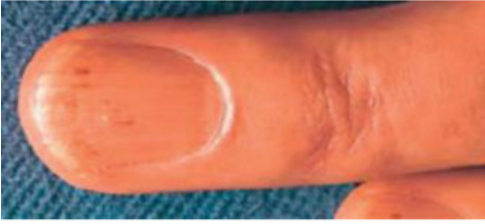لَعَلَّكَ دَعَيْتَ،

وَلَعَلَّهَا آتِيَةٌ

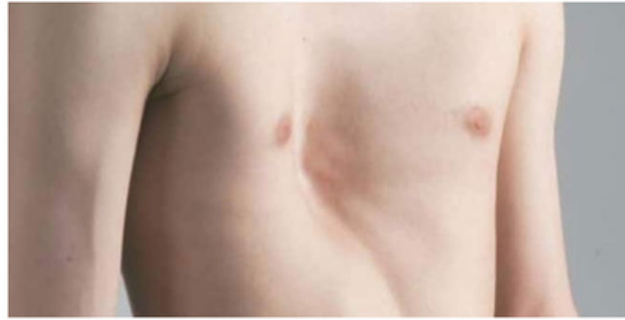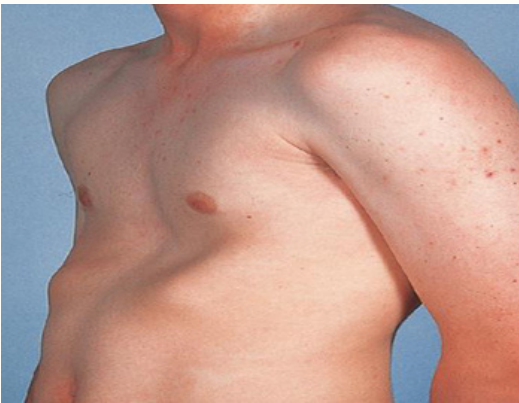Done by :



1- which of the following is cause of ? infective endocarditis

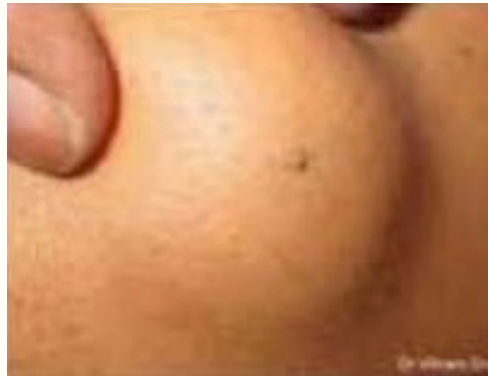

2- what this image describe ? Pectus excavatum

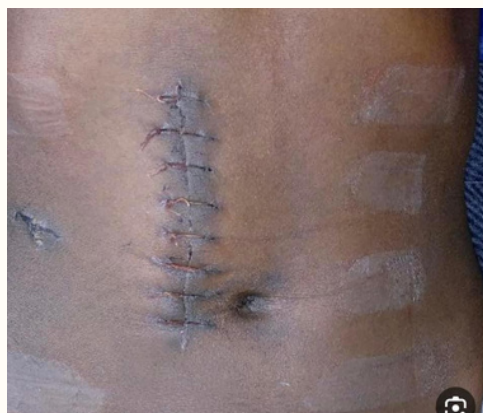

- 3- اجت صورة بتشبهها مو نفسها  
mass of subcutaneous fat , mobile???
- a. Lipoma ✓
  - b. Direct inguinal hernia
  - c. Indirect inguinal hernia

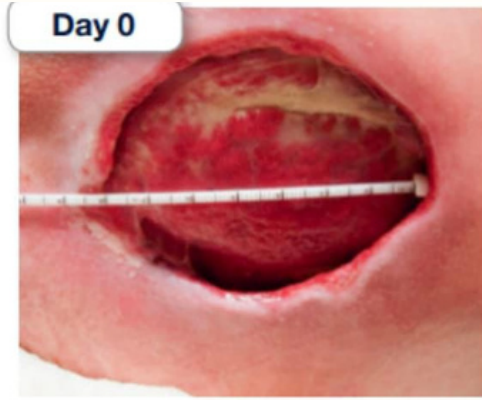مو اكيد !



4- which of the following is cause of ?  
Paramedian incision

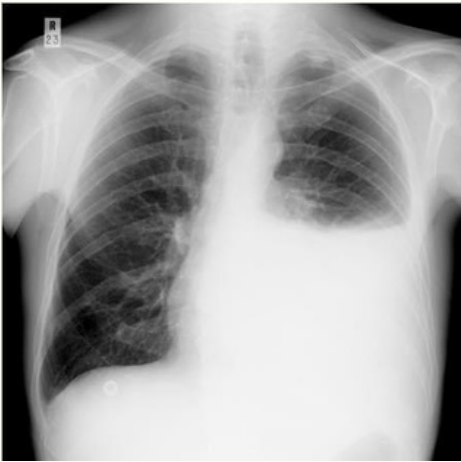


5- in this tuberculas ulcer , what its name?



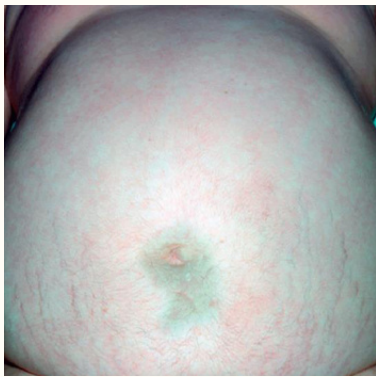
- a. Undermined ulcer ✓
- b. Punched out ulcer
- c. Sloping
- d. Everted

6- pleural effusion صورة what TRUE ?



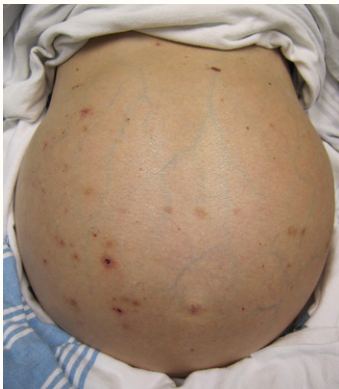
- a. Stony dullness ✓
- b. Increase tactile
- c. Increase vocal resonance

7- this indicates ?



- a. cullen sign ✓
- b. Turner sign

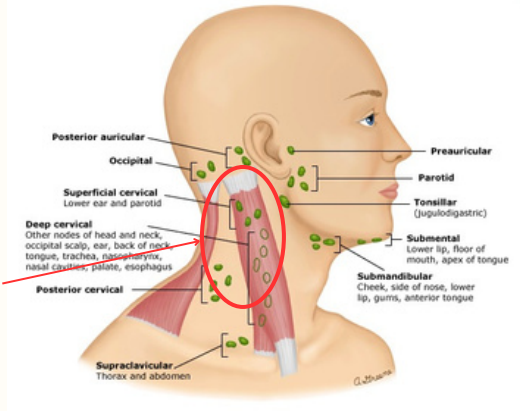
8- what is the cause ?



- a. Ascites ✓
- b. hepatomegaly

9- what is the name of this lymph node ?

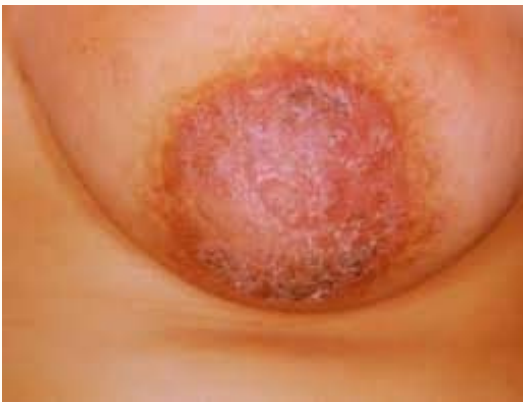Lymph nodes of the head and neck



- a. posterior cervical
- b. Supraclavicular
- c. Preauricular
- d. Sumental

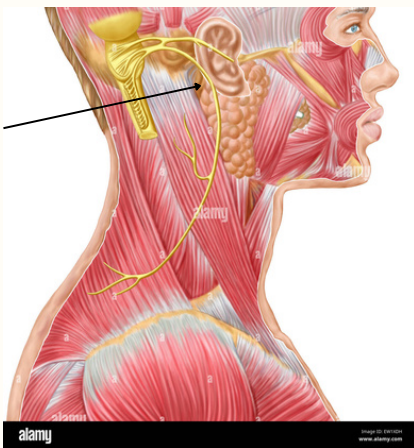
السؤال صراحة ما ناس عرف جوابه لأنه الدكتور كان طالب اللي عليهم دائرة و الثنتين موجودات بالخيارات a , b ???

10- what this indicates ?



- a. Breast eczema ✓
- b. Breast abscess

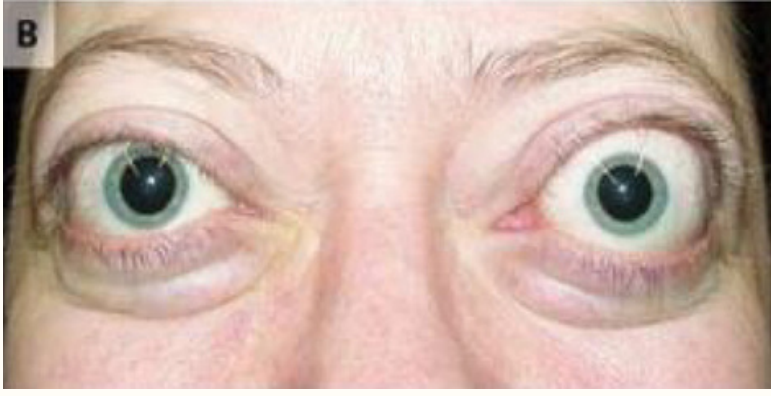11- what is the name of this nerve ?



- a. Accessory nerve ✓
- b. Vagus nerve
- c. Hypoglossal nerve

مساعدة : يمر على ال sternocleidomastoid muscle

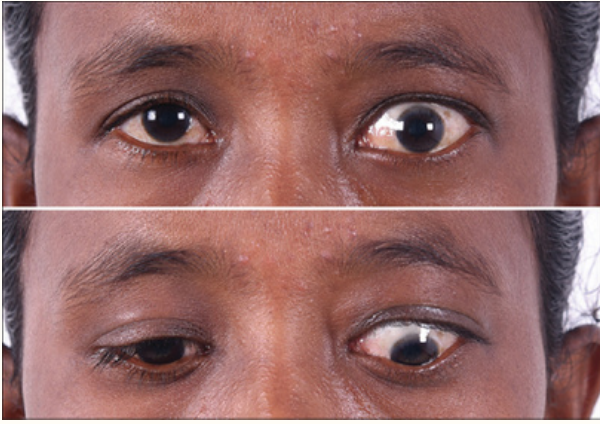12- which of the following is not found in this ?



- a. lid lag ✓
- b. Lid retraction
- c. periorbital edema

Graves' disease with  
hypothyroidism

13- this indicate ?



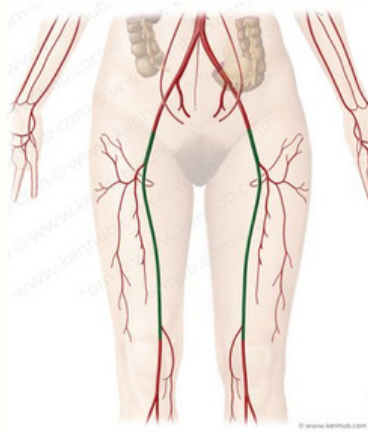
- a. lid lag ✓
- b. Lid retraction

14 - مو متذكرة السؤال حرفي بس كانت فكرته انه هاذ ال artery اللي بالصورة

اي واحد من هاي الخيارات بتكون بدايته او بندم معه  
و كان مآشرع ال femoral artery

???

- a. external iliac artery
- b. Common iliac artery
- c. Popliteal artery



اللهم ارزقنا نجاحاً في كل أمرٍ، ونيلاً لكل  
مقصدٍ، وارزقنا القمة في درجات العلم