

# Tracts of spinal cord

THIS CONTENT BROUGHT TO YOU BY ;

## MEDICOOCLOUD

---

اللهم انى اسألك أن تصرف عنى  
مئات العقل والأمر والتفكير  
وافتح اللهم بينى وبين العلم  
ارزقنى قوة الحفظ  
وسرعه الفهم  
وصفاء الذهن  
واللهنى الصواب فى الجواب



Medicocloud



Medicocloud

# Tracts of spinal cord

## Short tracts

## Long tracts

Ascending tract

Descending tract

Ascending tract

Descending tract

Sensory

Motor

بتشيل sensory sensation من spinal cord للbrain  
وبتنتهي في brain في مكان من التلاته:

واخده الامر من brain ومنزلاه للspinal cord  
ومنها للMuscle او periphery

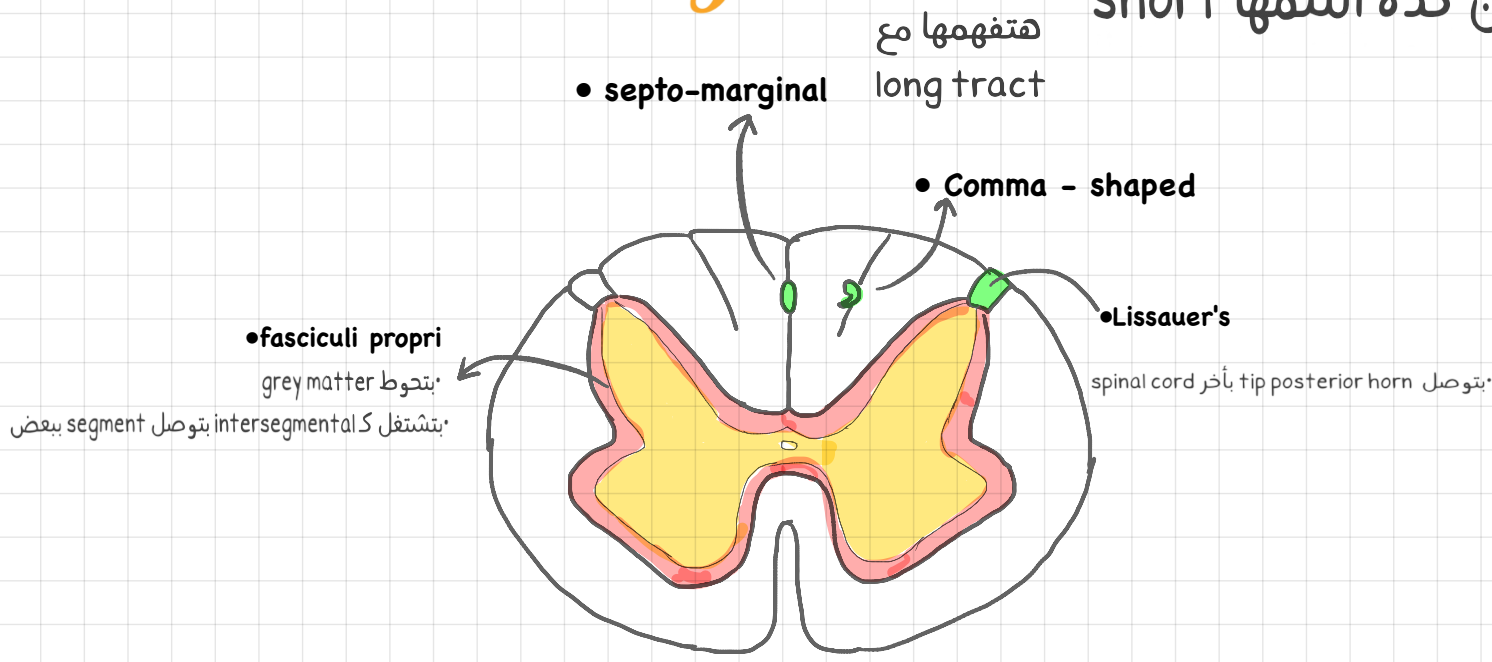
1-Cerebral cortex

2-Cerebellum

3-Brain stem

## Short tracts

بتبدأ وتنتهي في spinal cord عشان كده اسمها short



## Long Ascending tract

هتلاقيا دائماً بتبدأ بكلمه spino

### To cerebral cortex

- 1.lateral spino-thalamic
- 2-anterior spino-thalamic
- 3-gracile
- 4-cuneate

Carry conscious sensations  
Reach CC of opposite site

ده معناه انه لو حصل lesion في left part  
هنلاقى نتيجه loss of sensation في  
Right part

### To cerebellum

- 1.Dorsal spino-cerebellar
- 2.Ventral spino-cerebellar
- 3.Rostral spino-cerebellar
- 4.Cunea cerebellar

Carry sensation to cortex  
Reach cerebellar cortex of same side

اما هنا لو حصل lesion في left part  
هنلاقى نتيجه loss of coordination  
"خد بالك مش sensation"  
وهيحصل في left part

### To brainstem

- 1-spino-tectal
- 2.spino-olivary

# Ascending tract

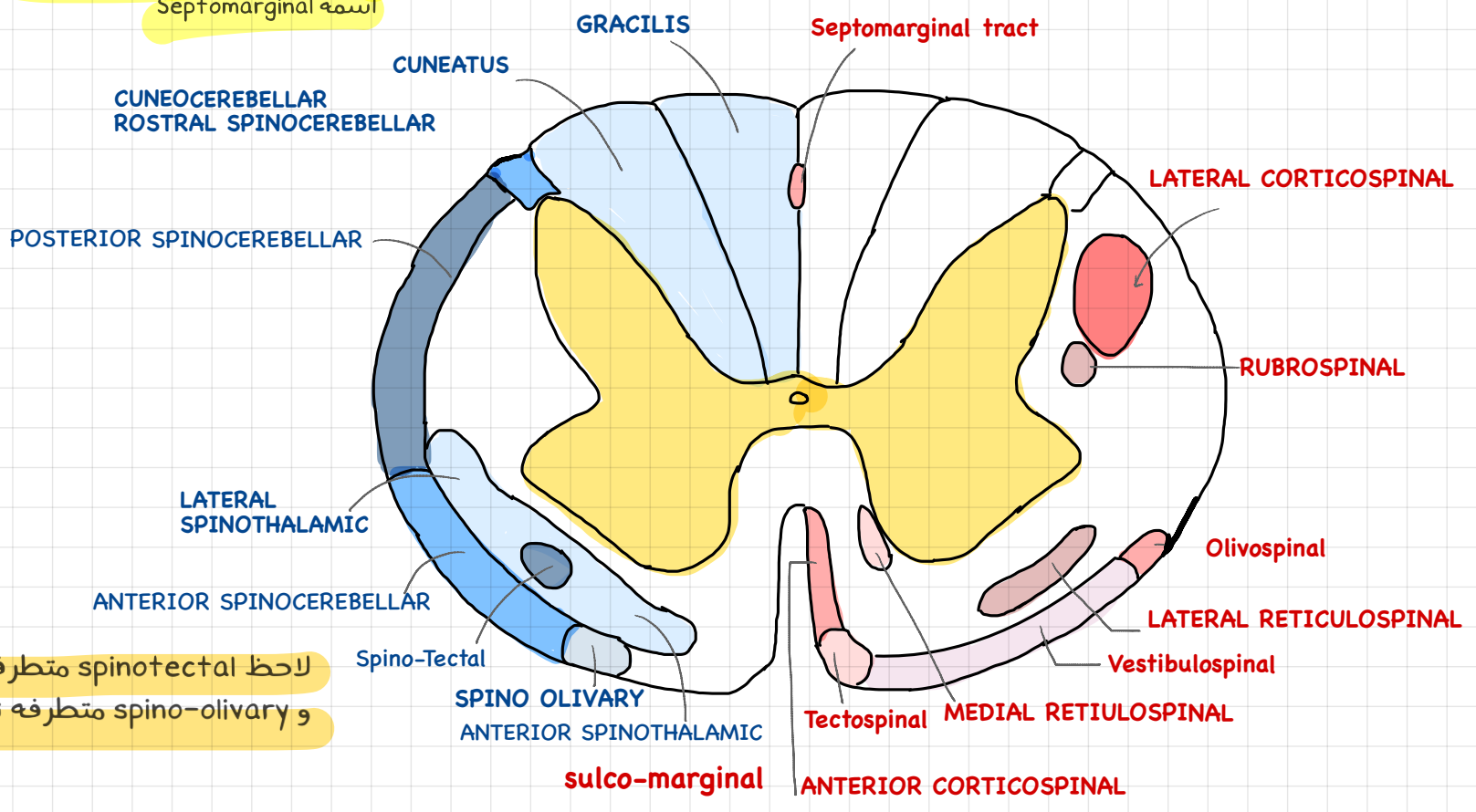
ال gracilis شايه من sensation من upper/lower half of body

ال cuneate شايه من sensation من upper half of the body

“ يبقى كده cuneate بتختفى من lower half ”

ال gracilis و cuneate بيتصلوا ببعض  
ب short tract اسمه coma shaped Tr  
طب في lower half بنعمل فيه ايه؟؟  
اللتنين gracilis بيتصلوا ببعض ب short tract  
اسمه Septomarginal

ال posterior column شايه sensory tract فقط



لاحظ spinotectal متطرفه ناحيه جوا  
و spino-olivary متطرفه ناحيه برا

# Long Descending tract

## Pyramidal tract

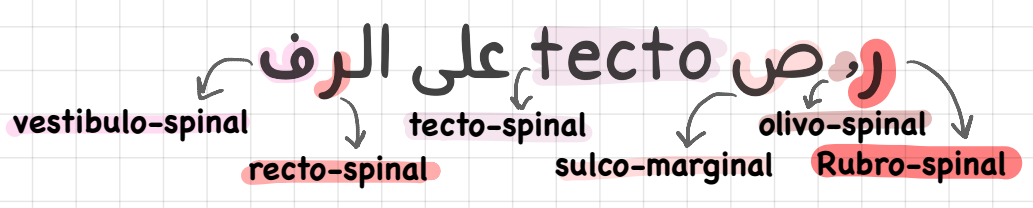
## Extra-Pyramidal tract

Crossed	Direct
1. Anterior and lateral cortico-spinal ;spinal cord 2-cortico-bulbar/nuclear; cranial nerve nuclei	

1. Rubro-spinal \_\_\_\_\_ 4
2. olivo-spinal \_\_\_\_\_ single
3. sulco-marginal \_\_\_\_\_
4. tecto-spinal \_\_\_\_\_
5. lateral and ventral recto-spinal \_\_\_\_\_ 2
6. lateral and ventral vestibulo-spinal—Paired

اللهم لاسهل الا ما جعلته سهلا، وانت  
تجعل الحزن والصعب اذا شئت سهلا

تعال نسكّم يا دكتور!



# الخلاصة

**Cervical region**

فيها كل الtracts

**Upper thoracic region**

فيها كل الtracts ما عدا ال٣ دول

OMAR VISIT TOTA

↓  
Olivo-spinal

↓  
Ventral vestibular

↓  
Tectospinal

**Lower thoracic region**

فيها كل الtracts ما عدا ٦ كلهم

CARRYING CD DORA

↓  
Cuneate

↓  
Coma-shaped

↓  
Direct pyramidal

**Lumbar region**

فيها كل الtracts ما عدا ٦ كلهم + Dorsal spinal cerebellar

اللهم انى استودعك ما قرأت وما حفظت فرره الى عند  
ما جتى انك على كل شئ قدير وانت حسبنا ونعم الوكيل