

Clinical examination
summary with pictures

المختصرة في الفحص السريري

اعداد /صهيب الشديفات

لا تغني عن كتاب الماكلاود
وليس خالية من الأخطاء (جل من لا يسهو)

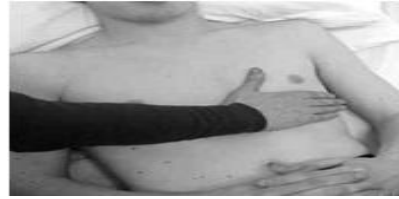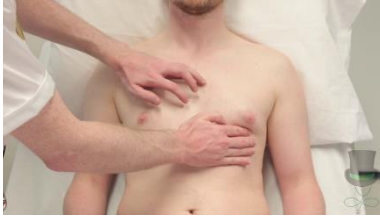Periadium صهيب الشديفات

Inspection

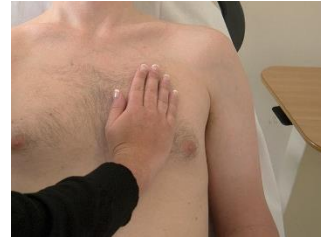1. Scar (no)
2. Deformity (no)
3. Dilated vein (no)
4. Hair distribution (normal)

Palpation

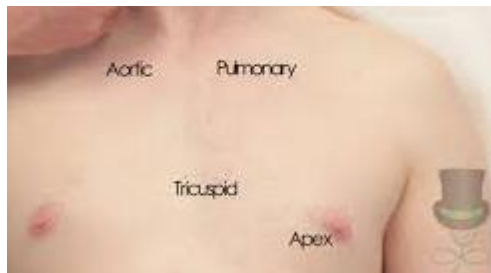1. **Apex localization** 5th space at the MCL / بأصبعين / تحت الكف كامل الكفة تحت الحلمة / زواياة انجل الضلع 2 / تنزل لضلع الخامس



2. **Heave** تحط كامل الكف بشكل طويل على يسار عظمة القص



3. **Thrill** تحس الأربيع الأماكن للصمامات باصبعين



Periadium صهيب الشديفات

Percussion

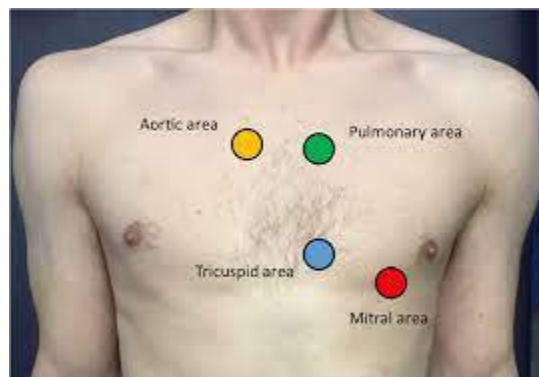
no value in the recent medicine

Auscultation

1. area of heart diaphragm مرة bill مرة

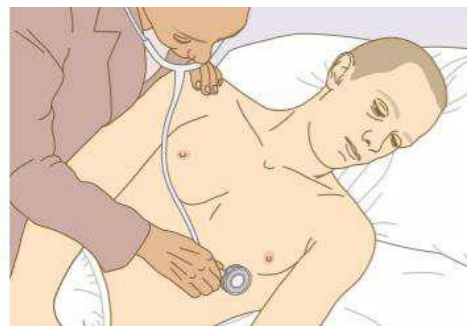Mitral: =apex (lt 5th space at the MCL)

- **Tricuspid:** = at lower end of the sternum
- **Pulmonary** = left 2nd space نحكي للمريض يأخذ نفس عميق (splitting).
- **Aortic** = right 2nd space.

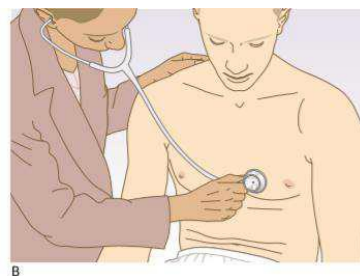


2. maneuver of auscultation;

- **MS** نحكي للمريض يميل على جهة اليسار



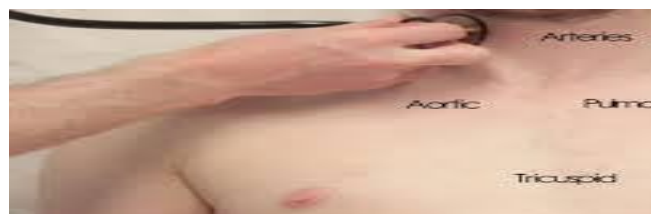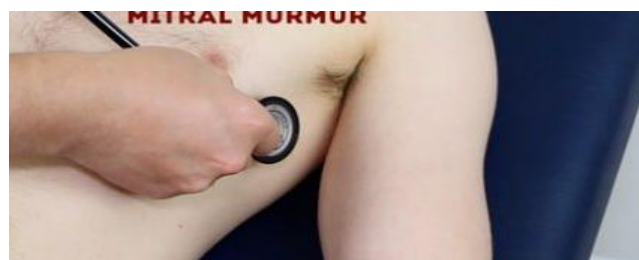- **AR** نحكي للمريض يقعد يميل لقدام شوي يأخذ نفس يطلعه يكتم



3. Radiation;

M.R. : Axilla

A.S. : Carotid



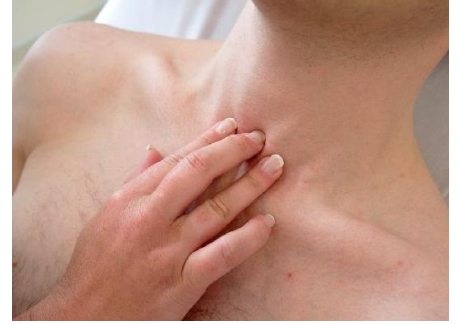Inspection

1. Scar (no)
2. Deformity (no)
3. Dilated vein (no)
4. Hair distribution (normal)

Palpation

1. Trachea

تحط اصبعين السبابة والبصير على عضلة ,, والوسطى على القصبة الهوائية تحكي
(((trachea centralized)))

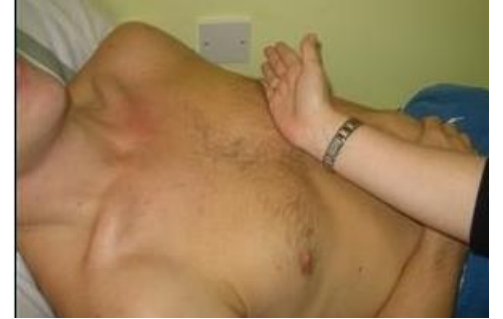

2. T.V.F.(Tactile vocal fremitus)

تحط ايديك بالعرض *بين* الضلوع

ونحكي للمريض احكي أربعة وأربعين اذا كان عربي اذا كان اجنبي 99

نعلق (((symmetrical bilateral tactile vocal fremitus)))

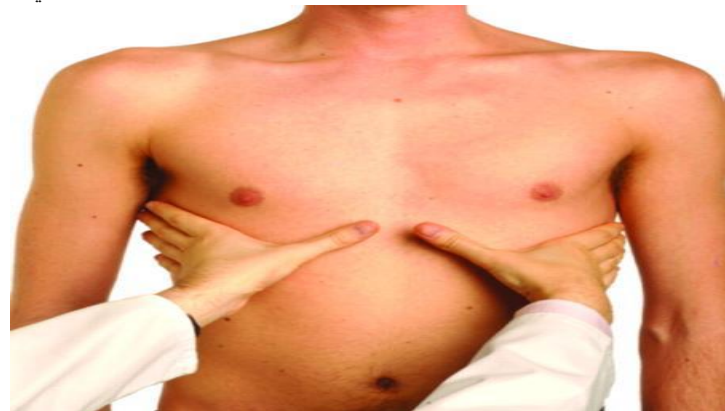

3. Chest expansion:

نحط اصابعنا على جنب المريض زي الصورة

نجكي للمريض خذ نفس عميق لازم المسافة بين الاصبعين الابهام تزيد

(((Normal chest expansion)))



Chest

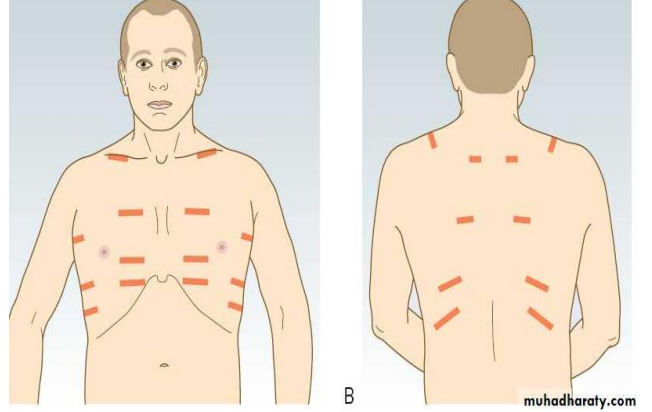
صهيب الشديفات

Percussion

Site:

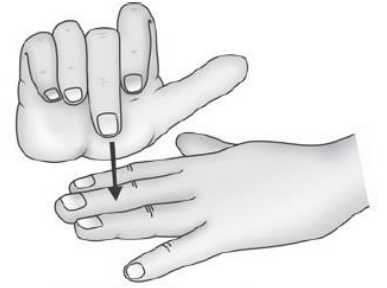
ant

- Supraclavicular
- Clavicular بأصبع واحد
- Supra mammary
- Infra mammary
- Upper axillary
- Lower axillary



post

- Supra scapular
- Intra scapular
- Infra scapular
- Basal



Techniques of percussion

نعلق

((bilateral symmetrical resonant))

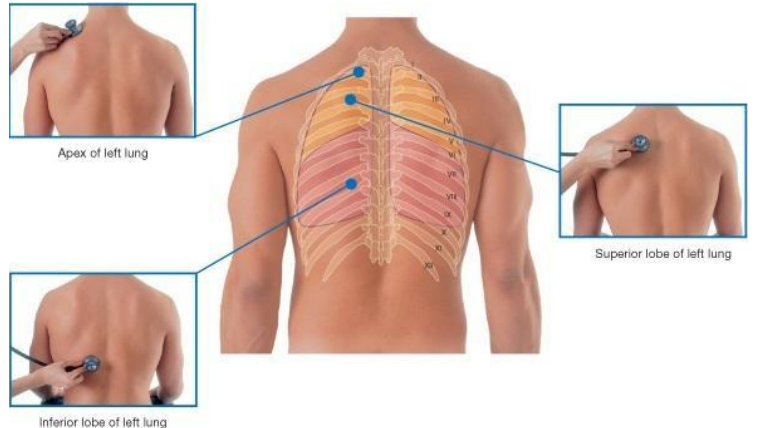
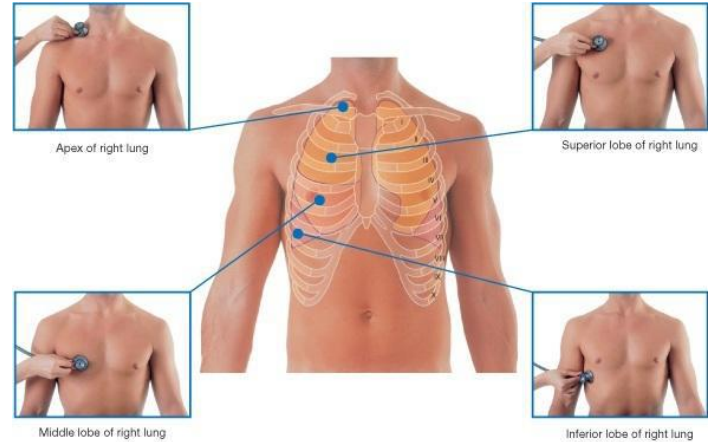
Auscultation

Site : ant

- Apex of lung فوق عظمة الترقوة
- Superior lobe فوق الحلمة
- Middle lobe على الحلمة
- Inferior lobe على جنب جهة الابط

Post

- Apex
- Superior
- Inferior



Chest

صهيب الشديقات

1. **Air entry.** نعلق
(Good or diminished air entry)

2. **Breath sounds**

- **Vesicular breathing**
على الرئة نسمعه
- **Bronchial breathing**
على القصبات الهوائية نسمعه
نعلق

(Symmetrical bilateral vesicular breathing)

3. **Vocal resonance:**

ask the patient to say ninety nine or أربعين أربعة
نعلق

(symmetrical bilateral vocal resonance)

4. **Additional sound**

- **Wheeze** (bronchial asthma))
- Crepitations (pulmonary edema) مع مريض.
- Rub. (Pleurisy)

(No add sound)

Chest

صهيب الشديفات

أسئلة بعد الفحص

- what is the difference between the vocal resonant and vocal fremitus ????

وحدة بالسماعة والثانية باليد

- **Causes of increased T.V.S** ????

3 Cs

- Consolidation.
- Collapse with patent bronchus.
- Cavity

- What are causes of tracheal shift?

To the same side of lesion

Fibrosis,
collapse or pneumonectomy.

To the opposite side of lesion

Pleural effusion
, pneumothorax,
hydropneum-othorax or
unilateral emphysema

- **Causes of limitation of chest expansion:???**

Bilateral: COPD.

Unilateral: fibrosis & collapse.

DVT

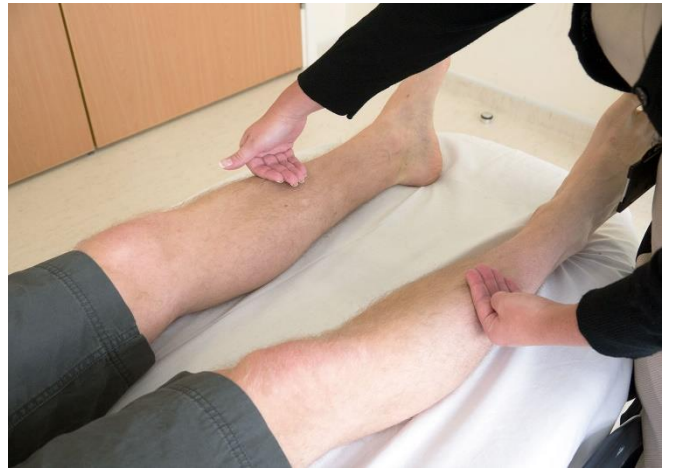Inspection

1. Scar (no)
2. Deformity (no)
3. Dilated vein (no)
4. Ulcer (no)
5. Hair distribution (normal)

Palpation

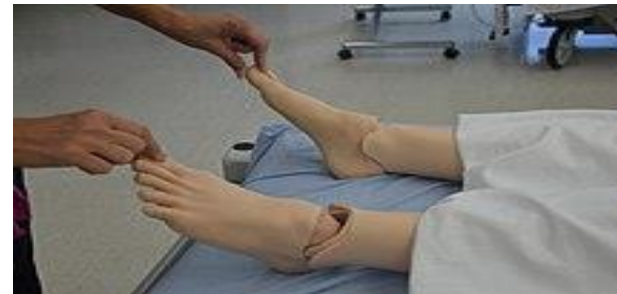1. Temperature

تحس اذا في أي اختلاف بالحرارة
تعلق
(there is no difference)



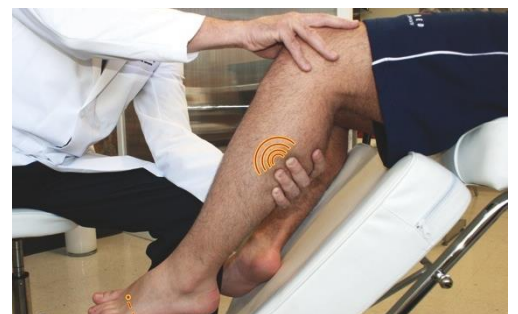2. capillary refill

طبيعي اقل من ثانيتين تعصر الاصبع الكبير



3. Tenderness

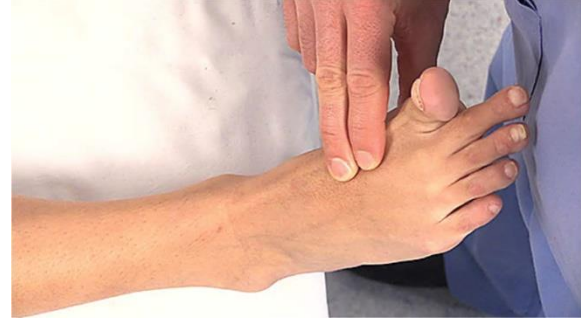تعصر البطة بايديك بلطف



DVT

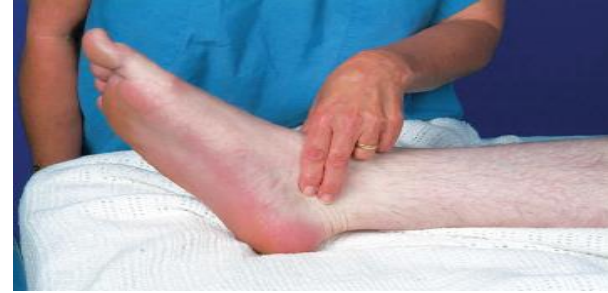4. pulses:

علق على
Rate
Rhythm
Volume

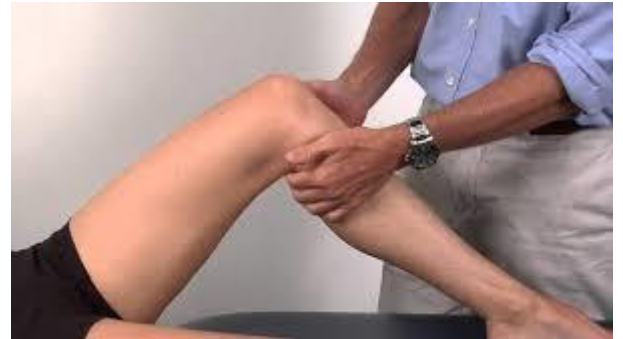
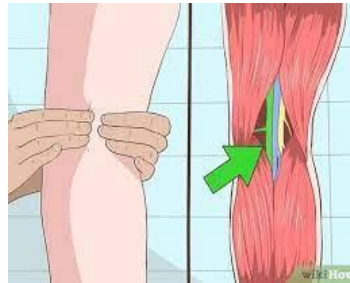
- Dorsalis Pedis A
يشد اصبعه الكبير لورى لما يظهر وتر
lateral to the extensor hallucis longus

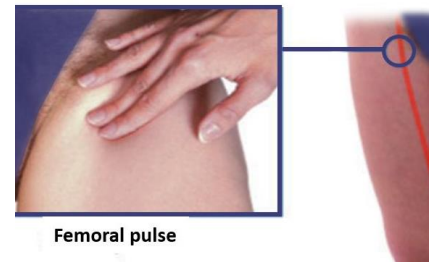
- Posterior Tibial A:
2cm below and 2cm behind the medial malleolus



- Popliteal A:
تخلي الرجل على 30 درجة
تقيس بالاصبعين اللي من بره



- Femoral A:
غالبا مارح تقيسه

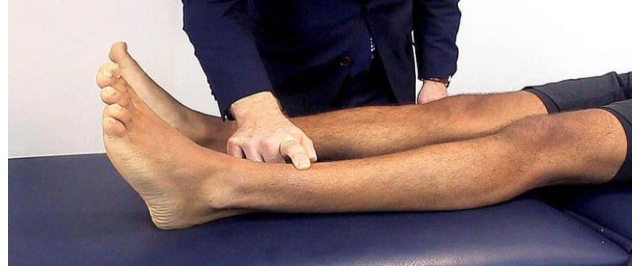

Femoral pulse

DVT

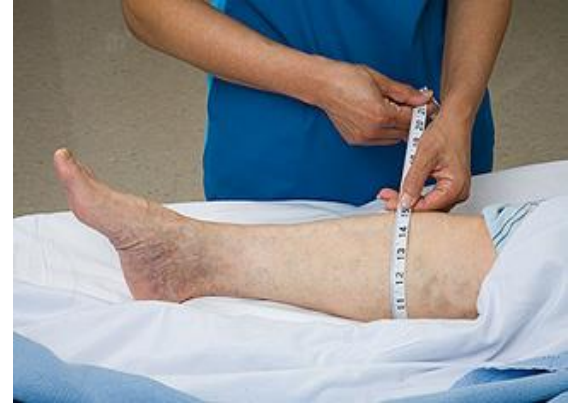5. Check for edema

علق
No edma



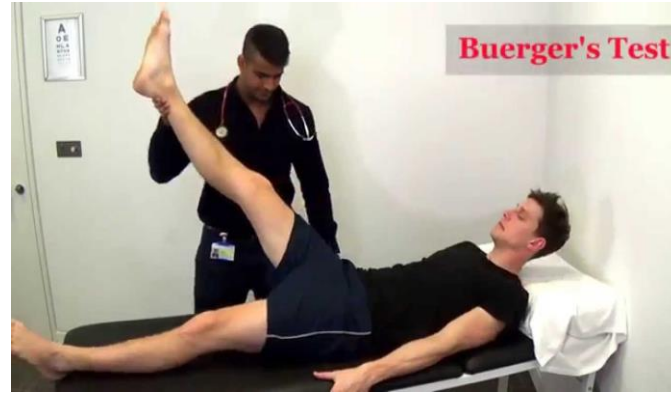6. circumference of both legs

تنزل تحت greater tuberosity of tibia 10 سم تلف تقيس



7. Buerger's test

ترفع رجل المريض 45 درجة لمدة
دقيقتين ترجعها تلاحظ اذا في شحوب
او اختلاف باللون

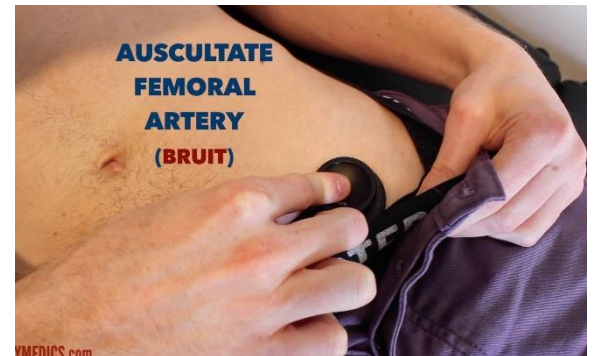


8. Trendelenburg test

ما حدا بسويه احكي انك بدك تعمله

Auscultation:

Auscultate over femoral arteries for bruits



DVT