

وسهلا

أهلا



الأستاذ الدكتور يوسف حسين

أستاذ التشريح وعلم الأجنة - كلية الطب - جامعة الزقازيق - مصر

رئيس قسم التشريح و الأنسجة و الأجنة - كلية الطب - جامعة مؤتة - الأردن

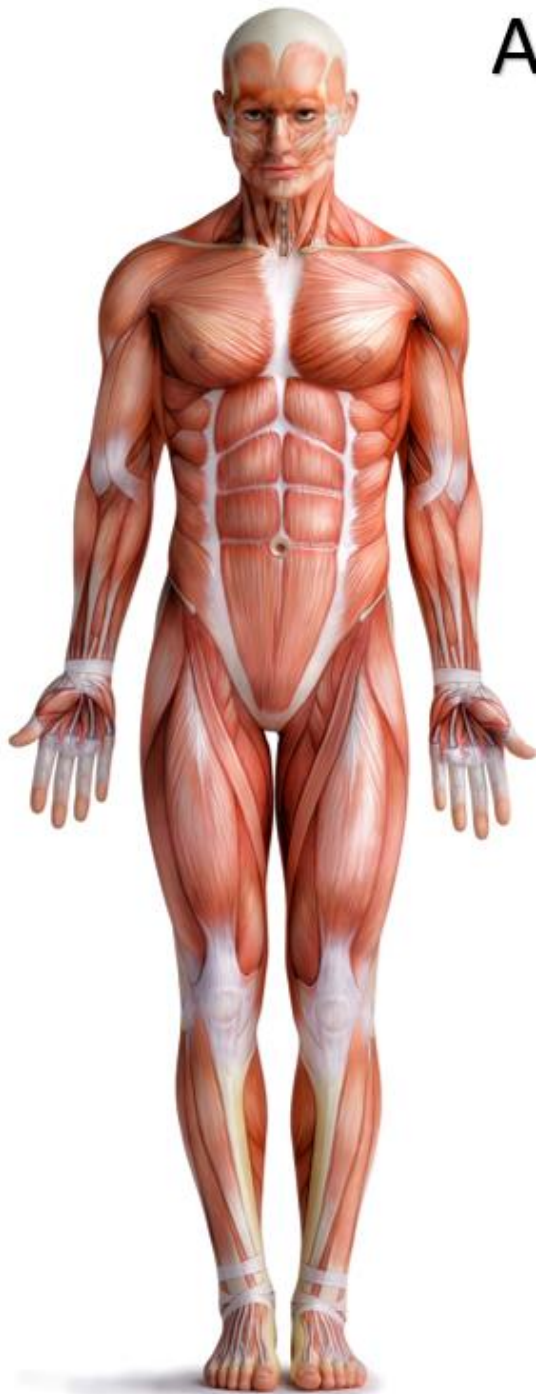دكتورة من جامعة كولونيا المانيا

Prof. Dr. Youssef Hussein Anatomy اليوتيوب

جروب الفيس د. يوسف حسين (استاذ التشريح)

dr_youssefhussein@yahoo.com

Anatomical position



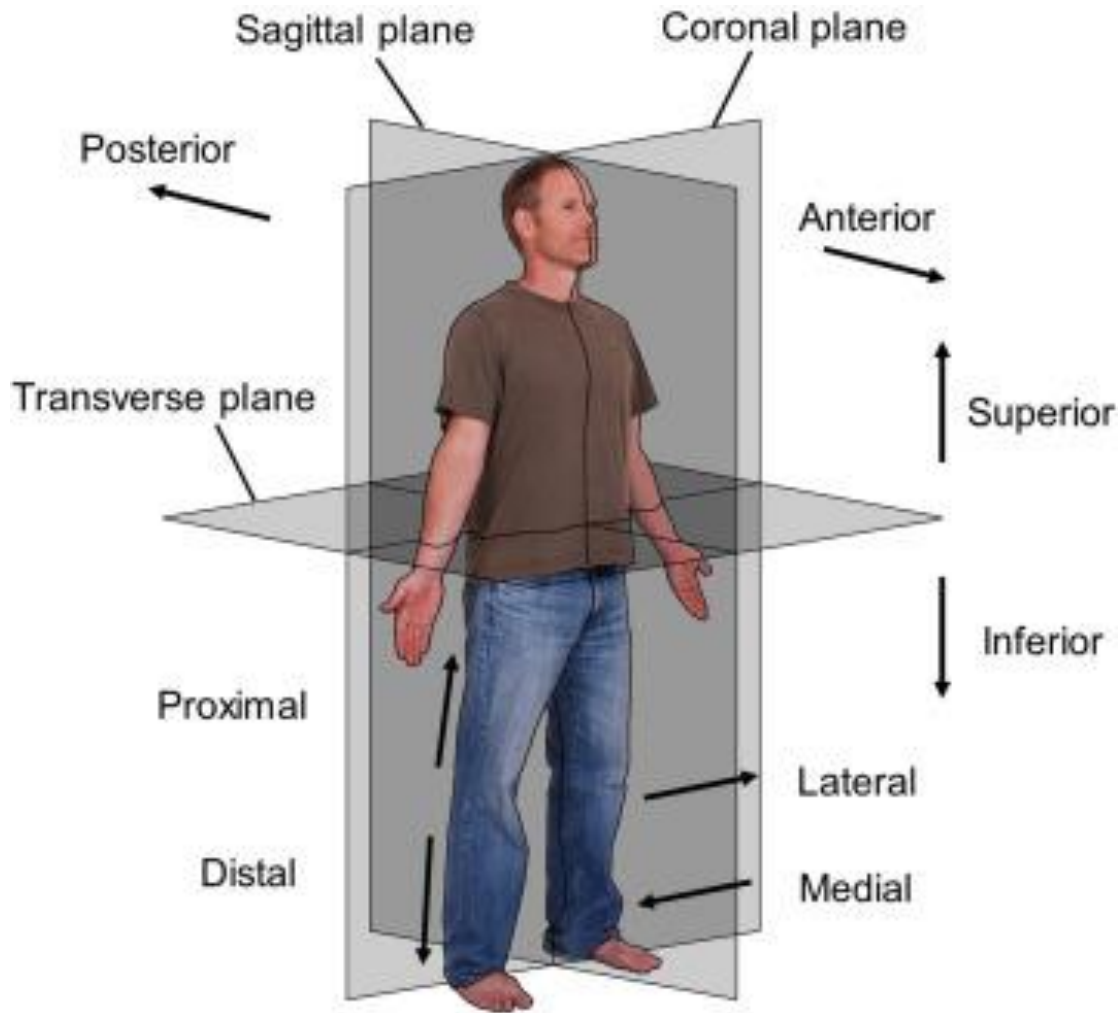
A

- **Anatomical position** الوضع التشريحي
- **The subject is standing upright.** الجسم يقف مستقيماً
- **The face is directed forwards.** الوجه ينظر الي الامام
- **The feet are together side by side.** الاقدام بجوار بعضها البعض
- **The arms are straight by the sides.** الذراع يكون مستقيم الي جانب الجسم
- **The palms are directed forwards.** كف اليد ينظر الي الامام

dr_youssefhussein@yahoo.com

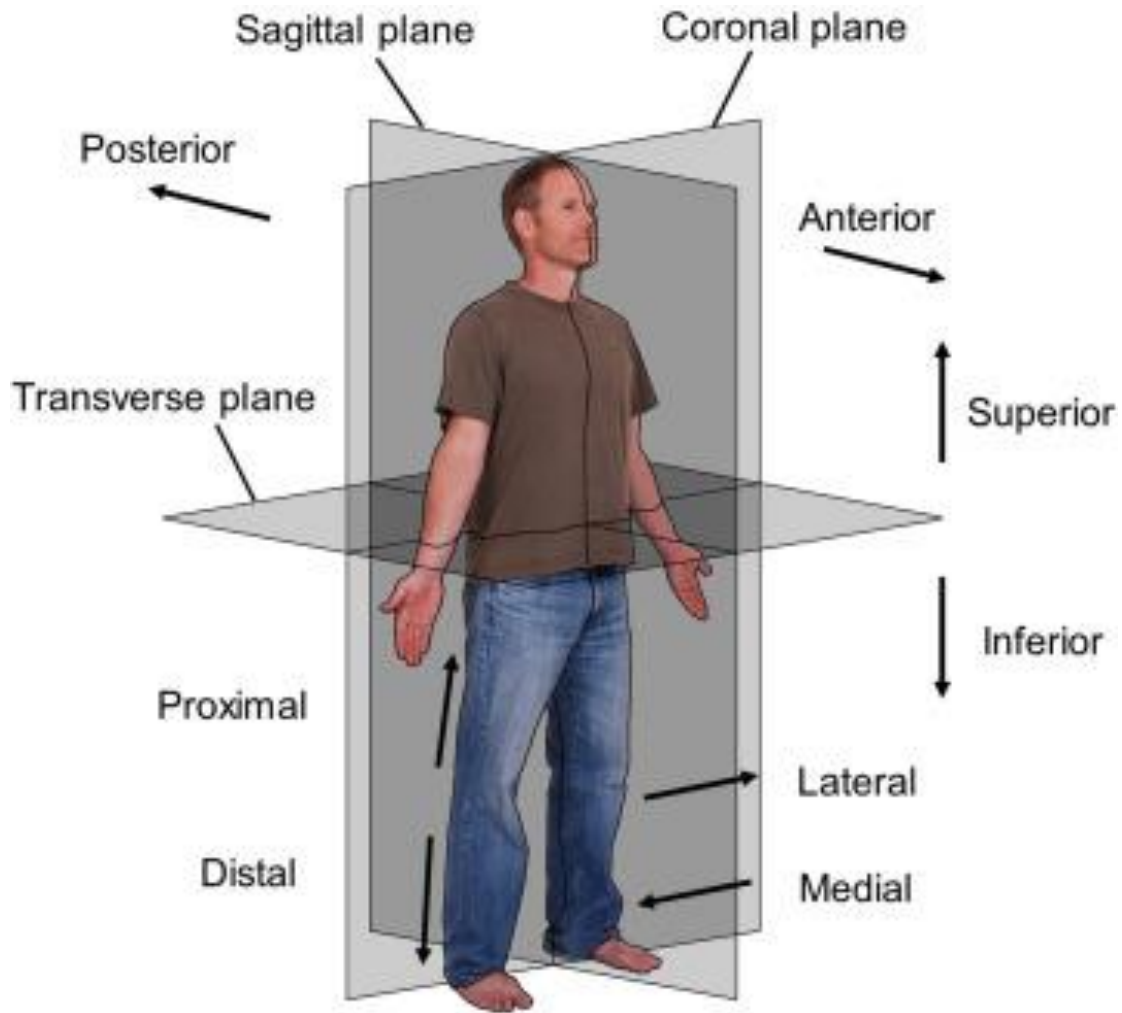
dr_youssefhussein@yahoo.com

Anatomical planes



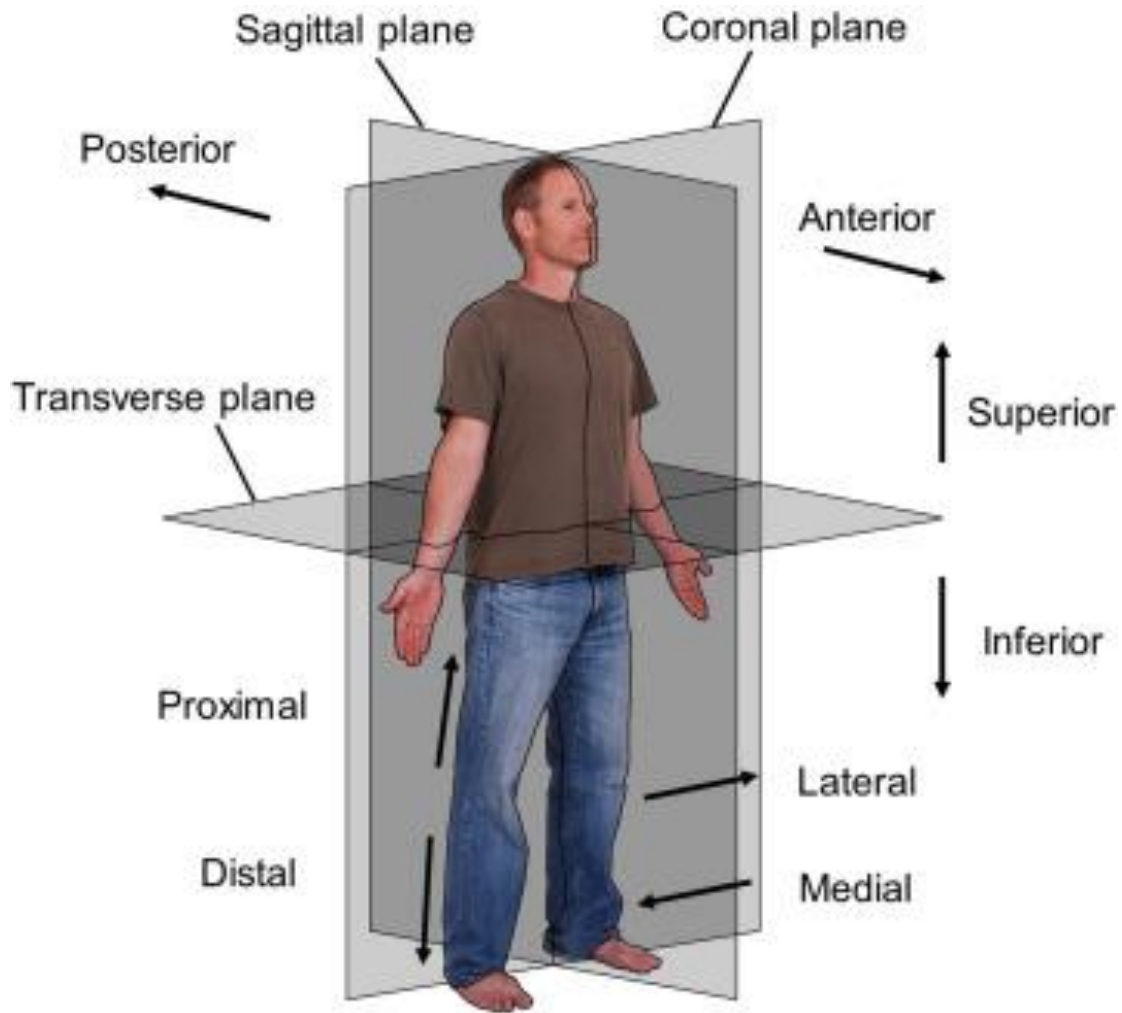
- **Median plane (midsagittal or sagittal)**
- **A** vertical plane passing longitudinally exactly in the middle of the body. It divides the body into equal right and left halves.
خط يمر في منتصف الجسم بالضبط يقسم الجسم الي نصفين متساويين نصف يمين ونصف شمال
- **Parasagittal plane** (parallel to midsagittal) divides the body into unequal portions

dr_youssefhusseini@yahoo.com



- **Coronal plane**

- A vertical plane passing at a right angle to the median plane (sagittal plane).
- It divides the body into unequal anterior and posterior parts.
- خط يقسم الجسم الي جزء امامي وجزء خلفي

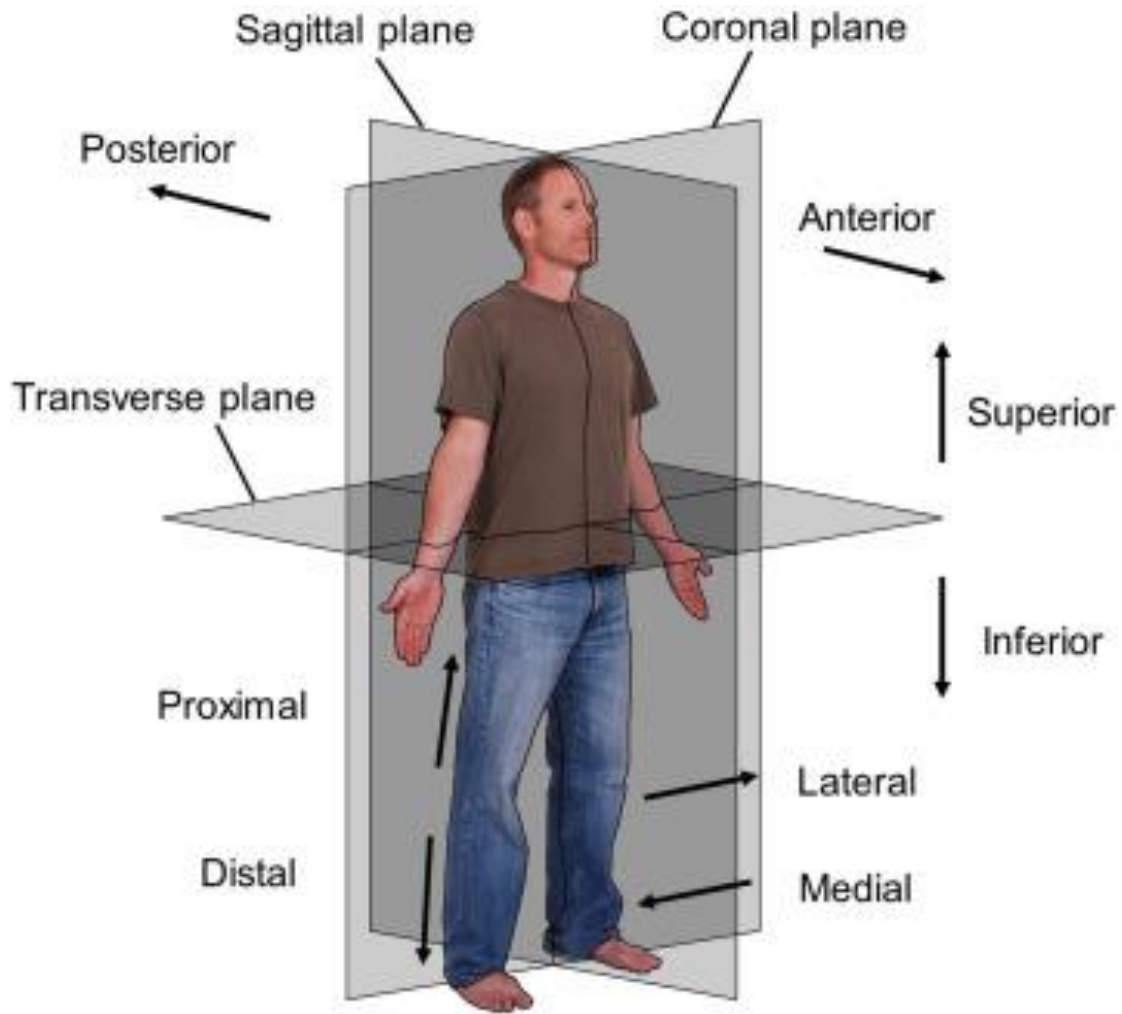


- **Horizontal (transverse) plane**
- **A** transverse plane passing at a right angle to the median and coronal planes.
- It divides the body into upper (superior) and lower (inferior) parts
- مستوى يقسم الجسم الي جزئين جزء علوي و جزء سفلي.

dr_youssefhussein@yahoo.com

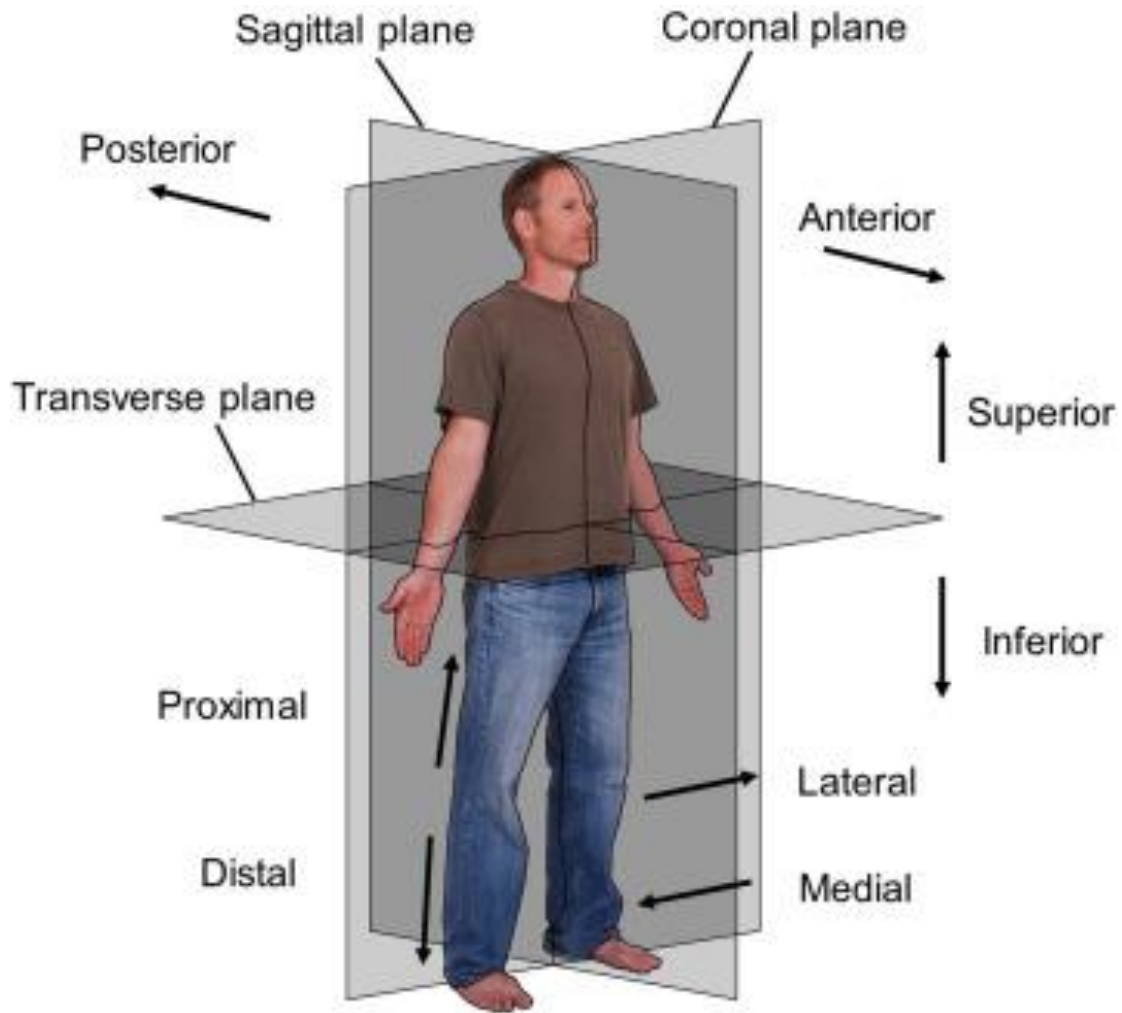
dr_youssefhussein@yahoo.com

Anatomical Terms

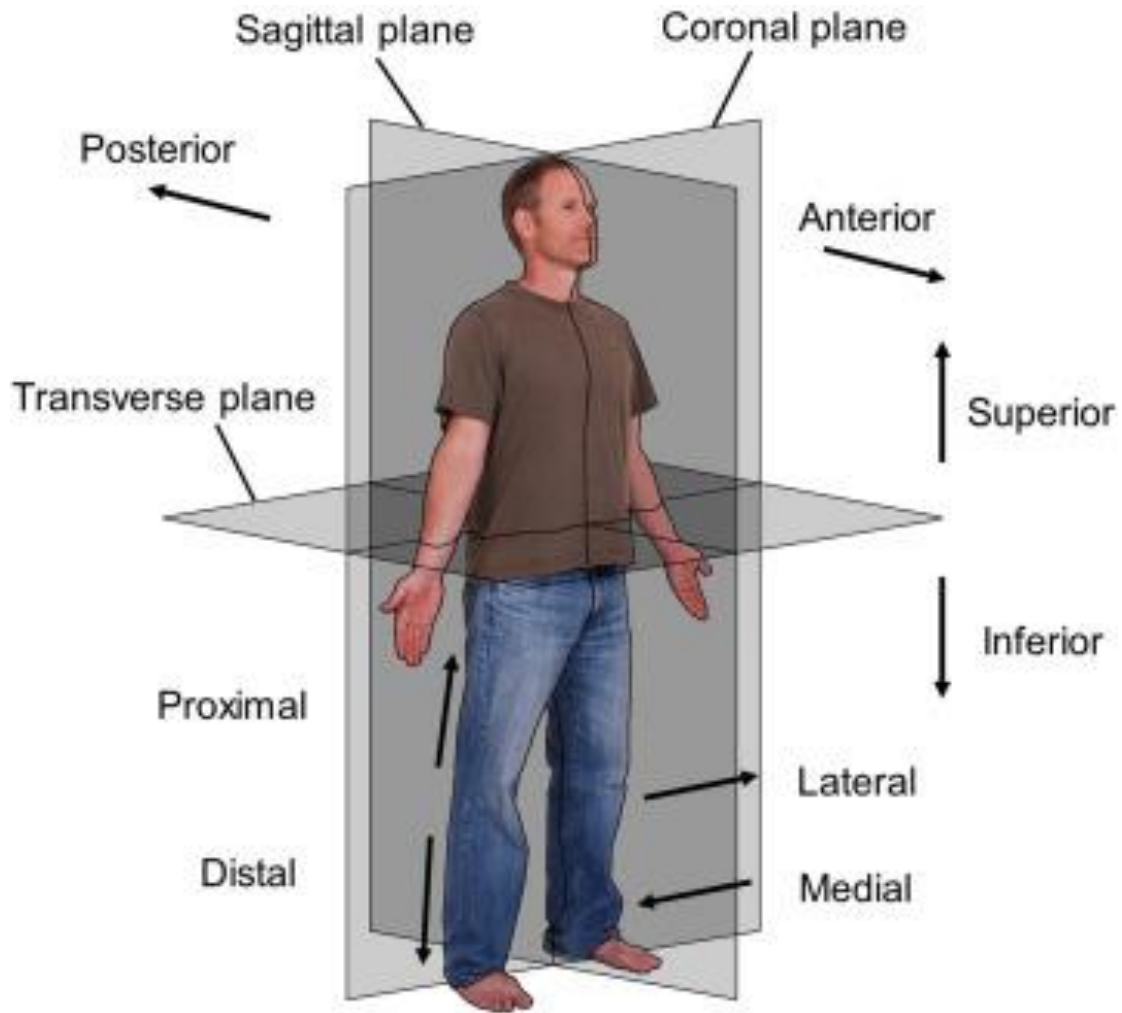


- **Anterior or ventral** **أمام**: structures near to the front of the body.
- **Posterior or dorsal** **خلف**: structures near to the back of the body.

dr_youssefhussein@yahoo.com

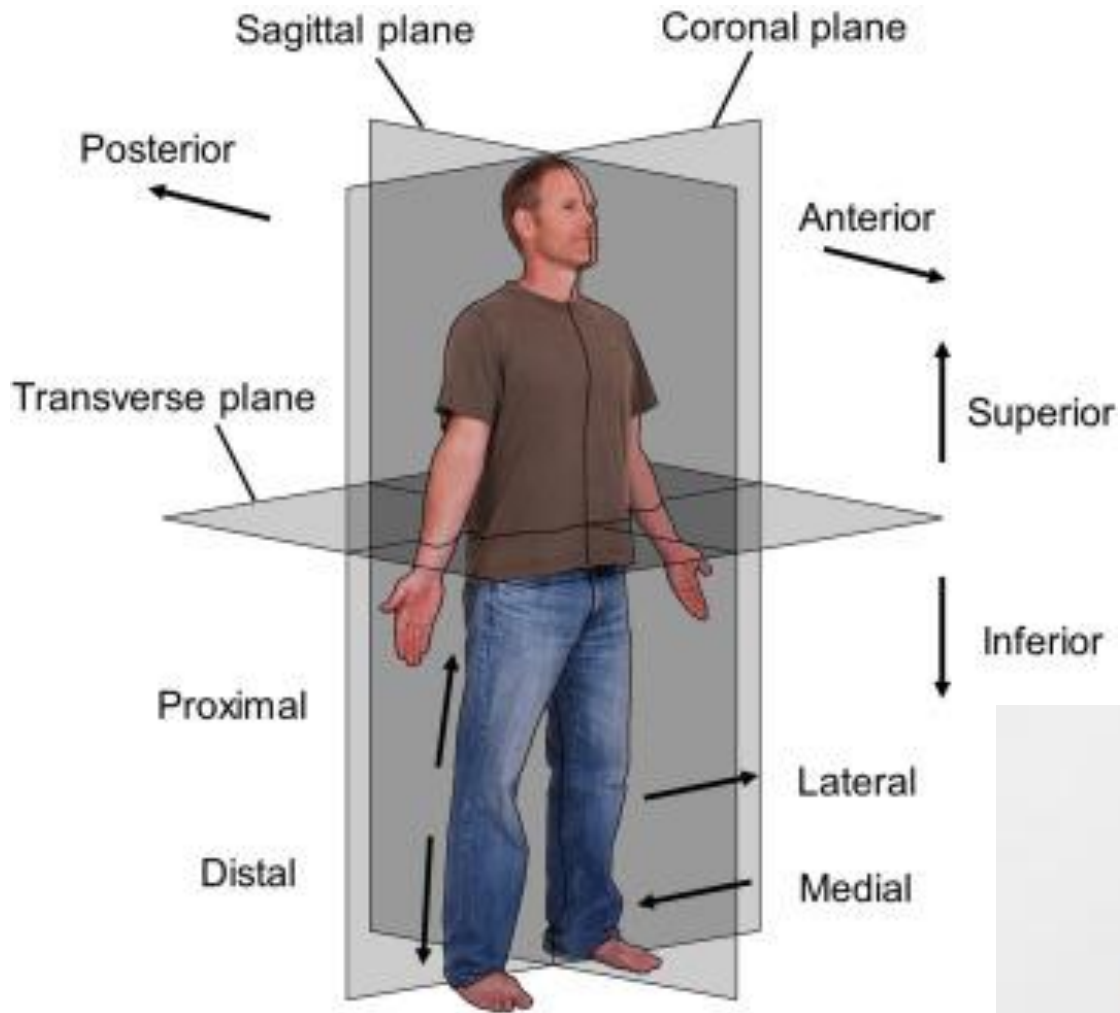


- **Medial**: structures **near to the median plane** (little finger lies medial). قربه لخط المنتصف
- **Lateral**: structures **away from the median plane** (thumb lies lateral). بعيده عن خط المنتصف

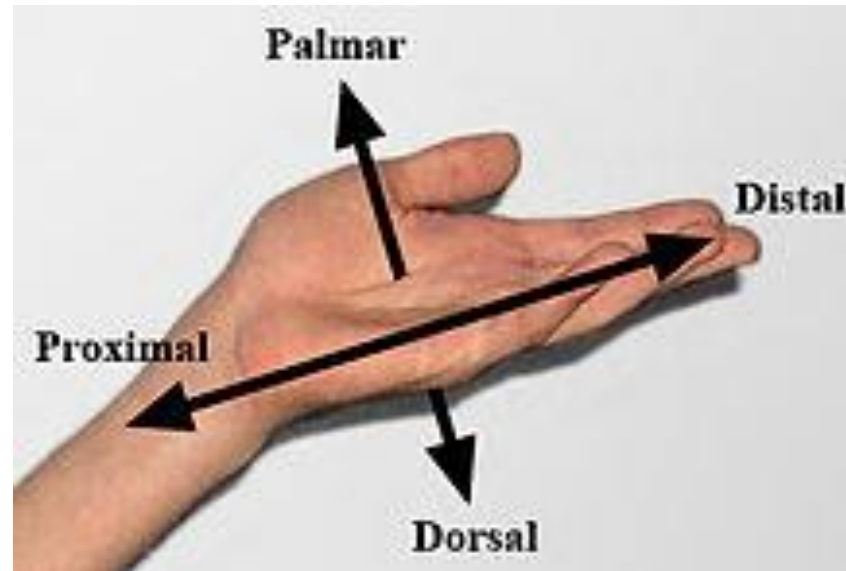


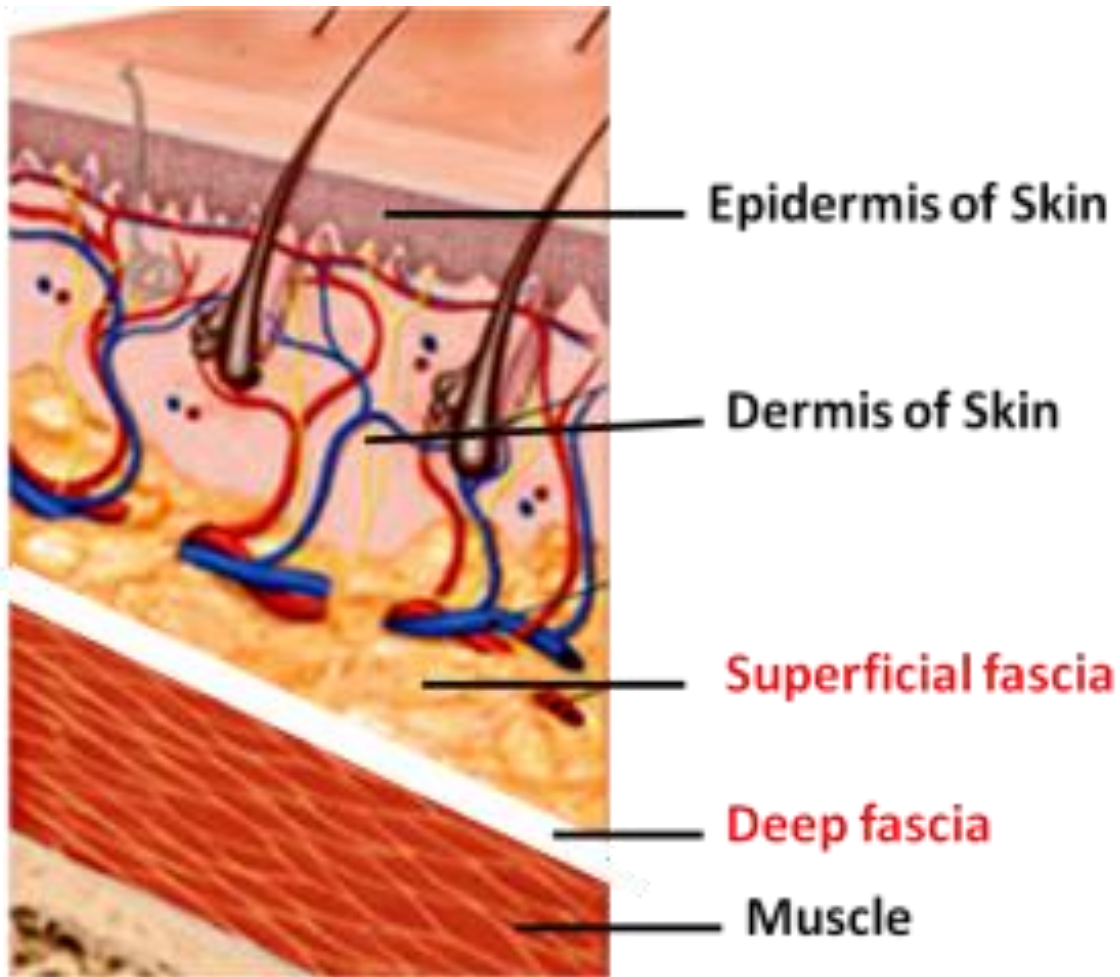
- **Superior or upper (supra) فوق:** any point or structure **nearer to the head**.
- اي نقطه قريبه من الرأس
- **Inferior, or lower (infra or sub) تحت:** any point or structure nearer to the feet.
- اي نقطه قريبه من القدمين
- **Cranial** related to the skull and **caudal** referring to the tail.

dr_youssefhussein@yahoo.com



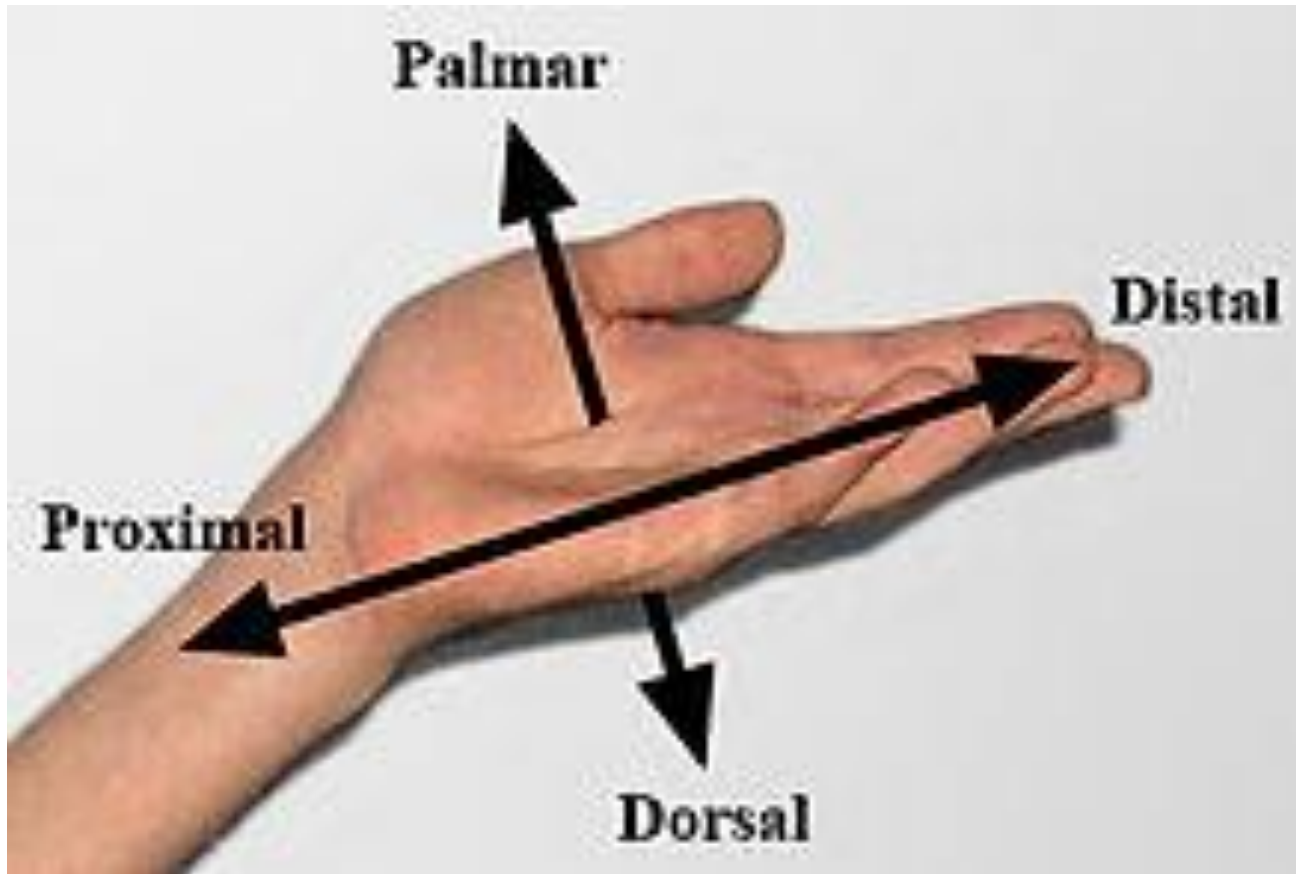
- **Proximal:** used usually in the limbs, any point or structure **nearer to the trunk.**
- نقطه قريبه من الجذع (القفص الصدري)
- **Distal:** used usually in the limbs, any point or structure **farther from the trunk.**
- نقطه بعيده من الجذع (القفص الصدري)





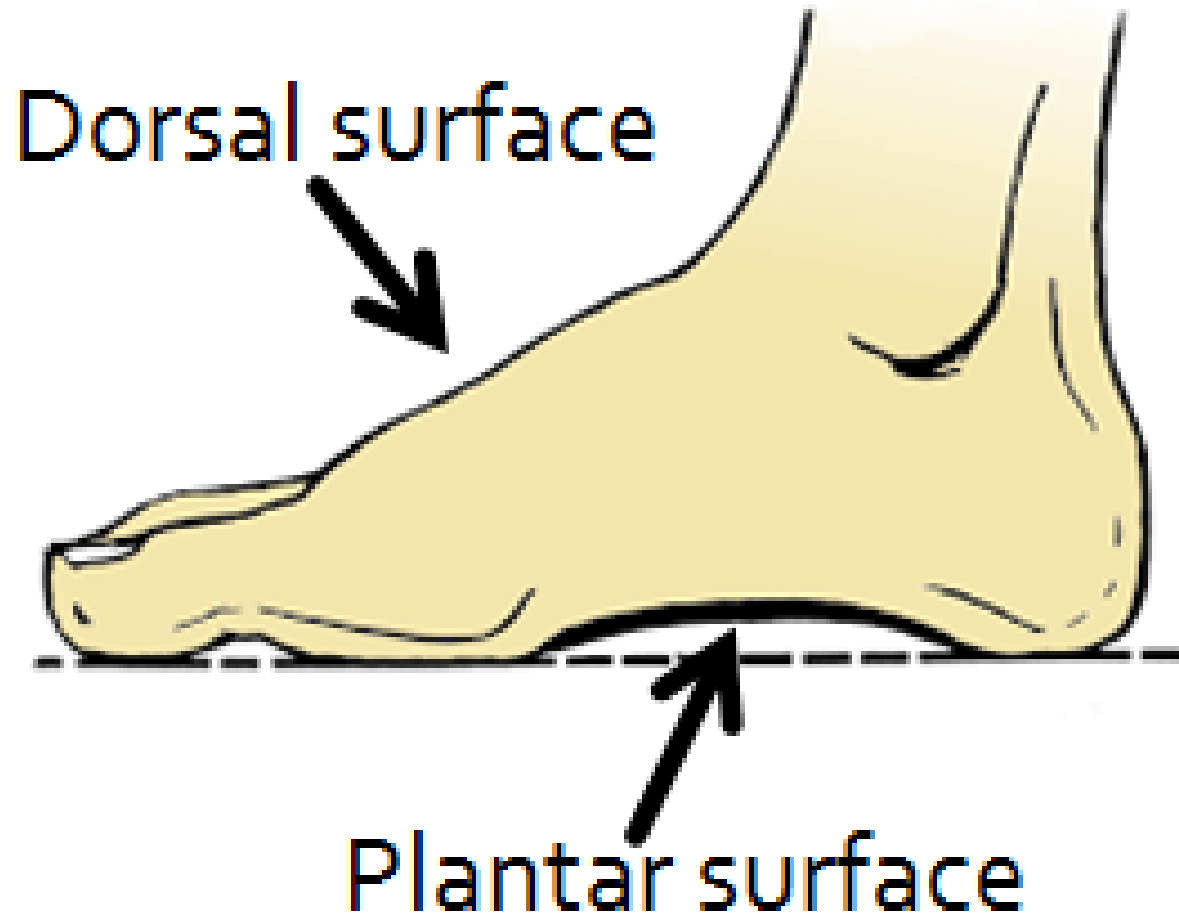
- **Superficial سطحي**: any point or structure nearer to the surface of the skin.
- نقطه قريبه من سطح الجلد
- **Deep عميق**: any point or structure farther from the surface of the skin.
- نقطه بعيده عن سطح الجلد

dr_youssefhussein@yahoo.com



- **Palmar**, near to front of hand
كف اليد
- **Dorsal**, near to the back of the hand.

dr_youssefhussein@yahoo.com



- **Plantar**, near to the sole of foot
باطن القدم.
- **Dorsal**, area facing upwards while standing

dr_youssefhussein@yahoo.com

- **Terms of laterality**

1- **Unilateral**: structure founds **only on one side** as spleen.

2- **Bilateral** (paired), structures including **right and left** as kidneys.

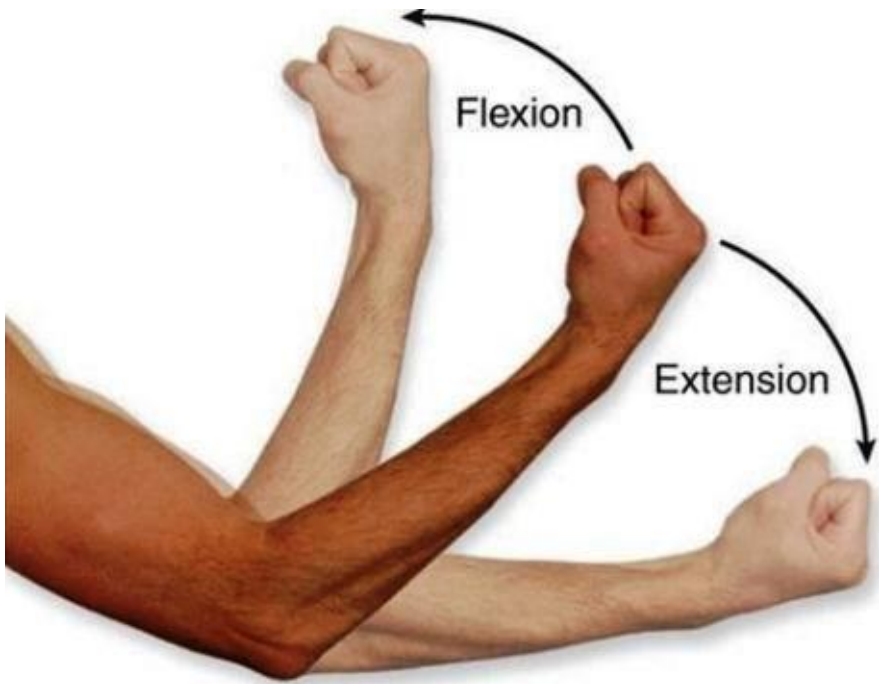
3- **Contralateral**: structures controls the **opposite side** of the body as pyramidal tract (**Hemiplegia**).

4- **Ipsilateral**: Tract arises from one side, crosses the median plane to the opposite side, ascending in the opposite side, then crosses the median plane again to end in the **same side of the origin as** anterior spinocerebellar tract.

dr_youssefhussein@yahoo.com

dr_youssefhussein@yahoo.com

Anatomical Movements

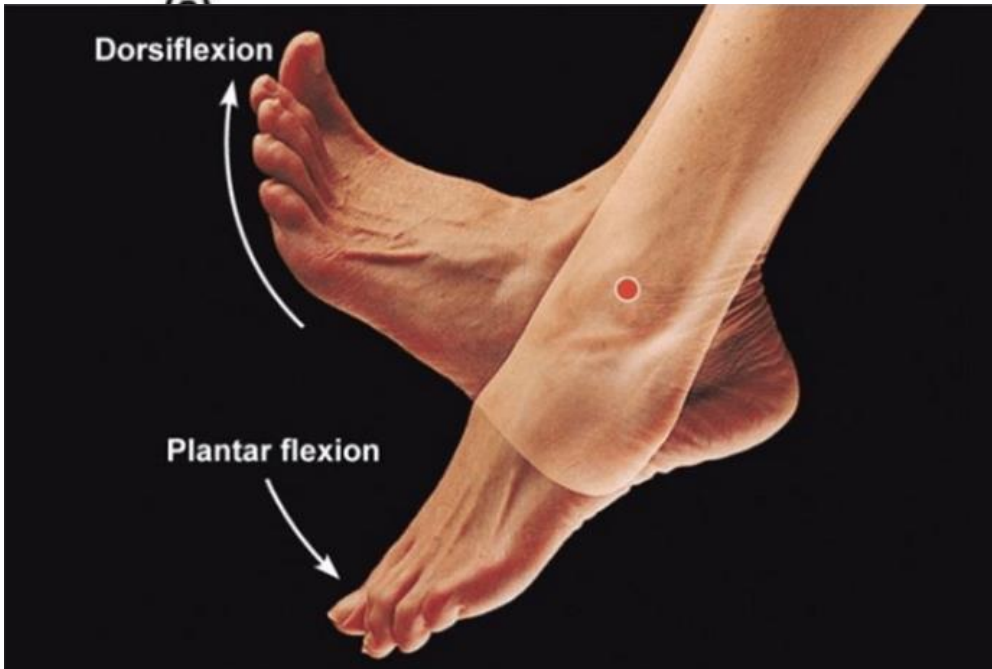


- **Flexion** الانثناء: Bending or decrease angle between the bones or parts of the body.
- **Extension** الاستقامة: Straighten or increase the angle between the bones or parts of the body.

- In the foot:

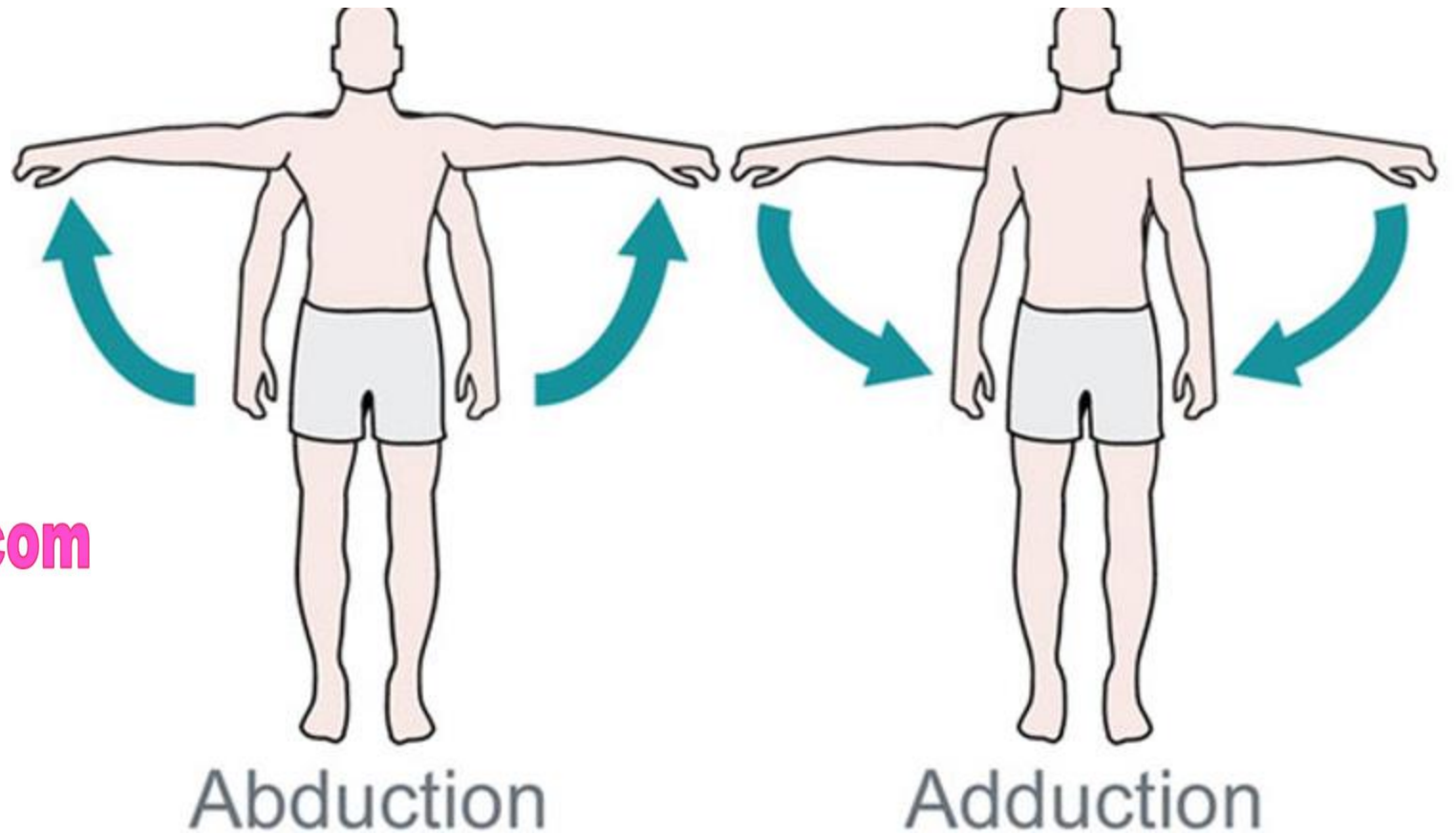
a- Dorsiflexion: upward movement of the foot from the ground.

b- Plantarflexion: turns the foot toward the ground.

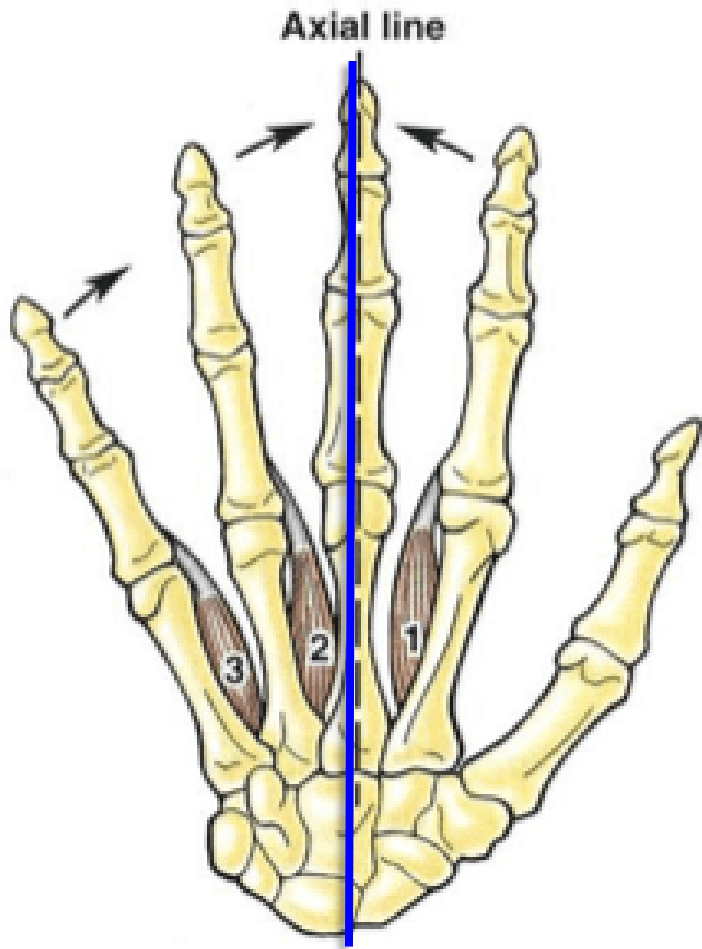


dr_youssefhussein@yahoo.com

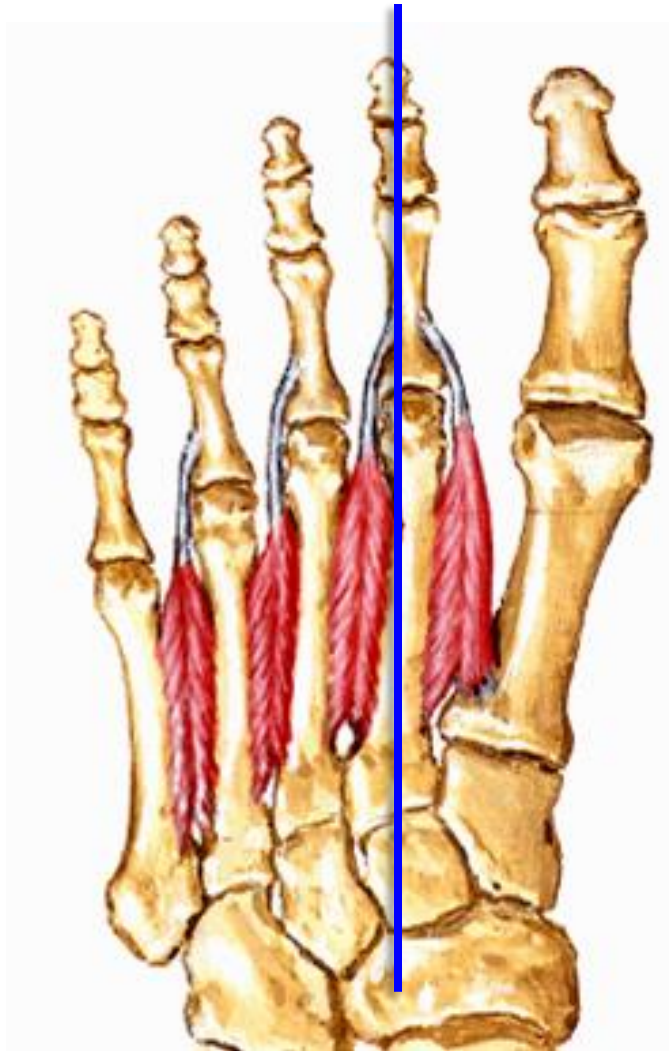
dr_youssefhussein@yahoo.com



- **Abduction** ابعـد: the movement away from the median plane of the body. حركة تبعد من خط المنتصف.
- **Adduction** التقارب: the movement towards the median plane of the body. حركة تقرب الي خط المنتصف.



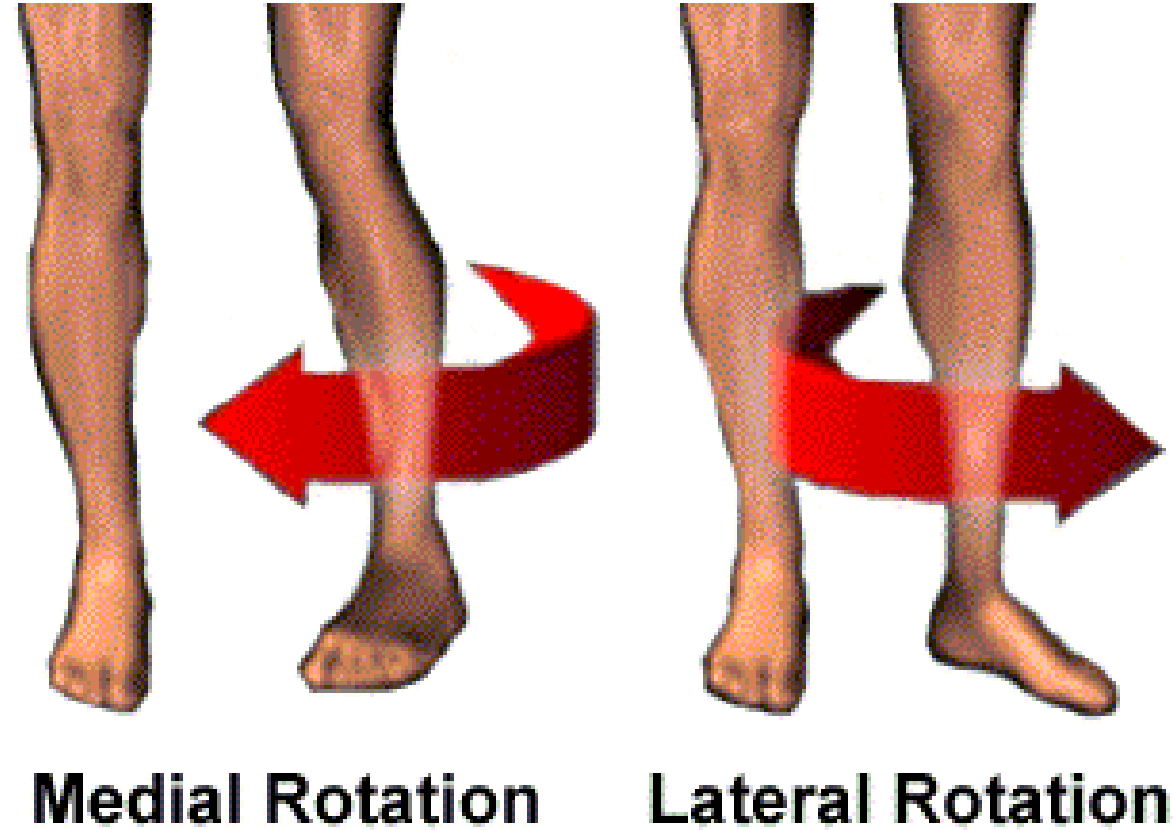
Hand



Foot

- **N.B; adduction and abduction of the fingers of the hand:**
 - Movement towards or away from the middle (3rd) finger of the hand (axis).
- **N.B; adduction and abduction of the toes of the foot:**
 - Movement towards or away from the 2nd toe of the foot (axis).

- **Medial rotation:** The anterior surface turns towards the median plane.
- حركة السطح الامامي تجاه خط المنتصف (للداخل)
- **Lateral rotation:** The anterior surface turns away from the median plane.
- حركة السطح الامامي بعيد عن خط المنتصف (للخارج)

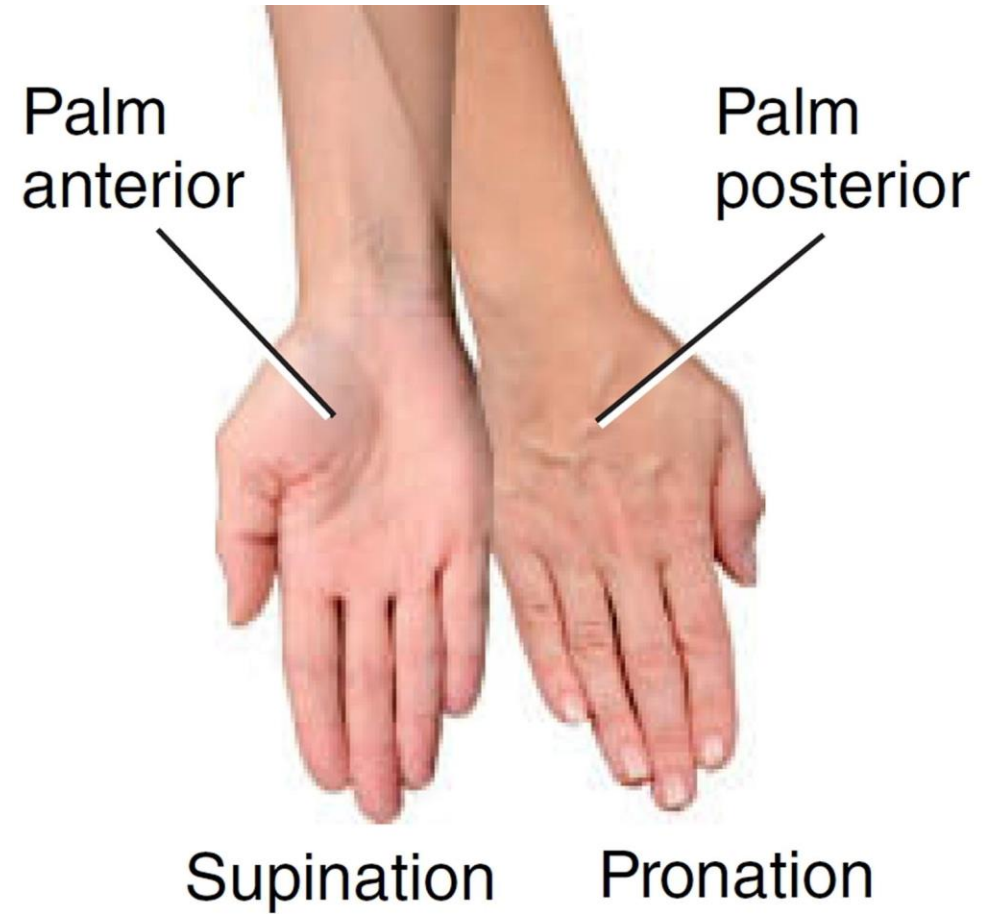


- **Pronation:** medial rotation of the forearm and the palm of the hand faces posteriorly.

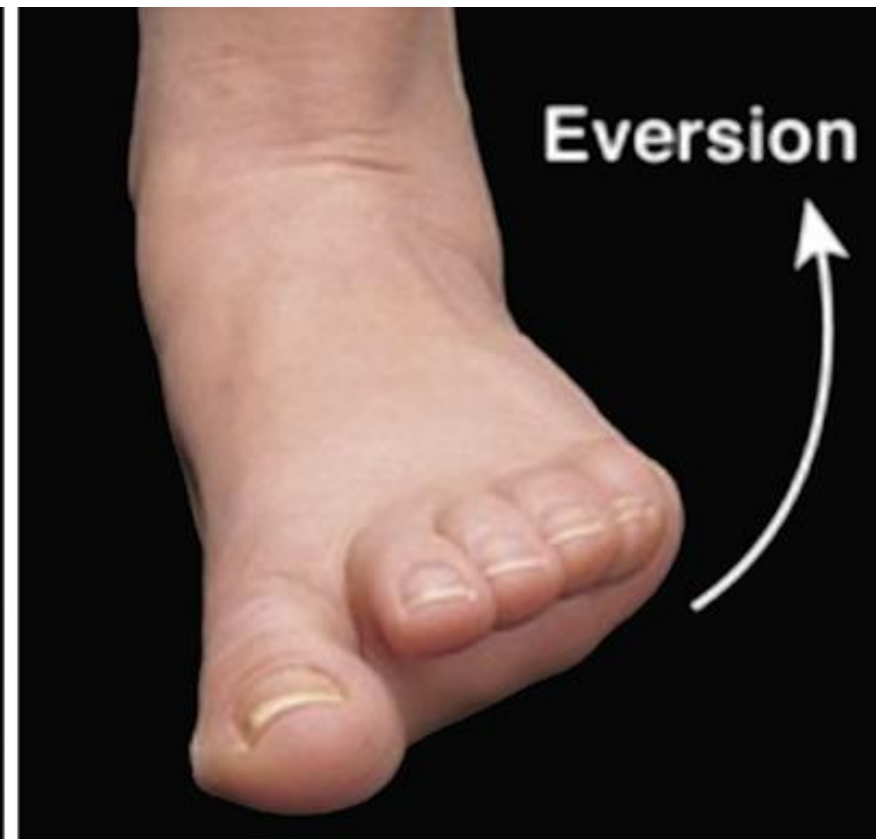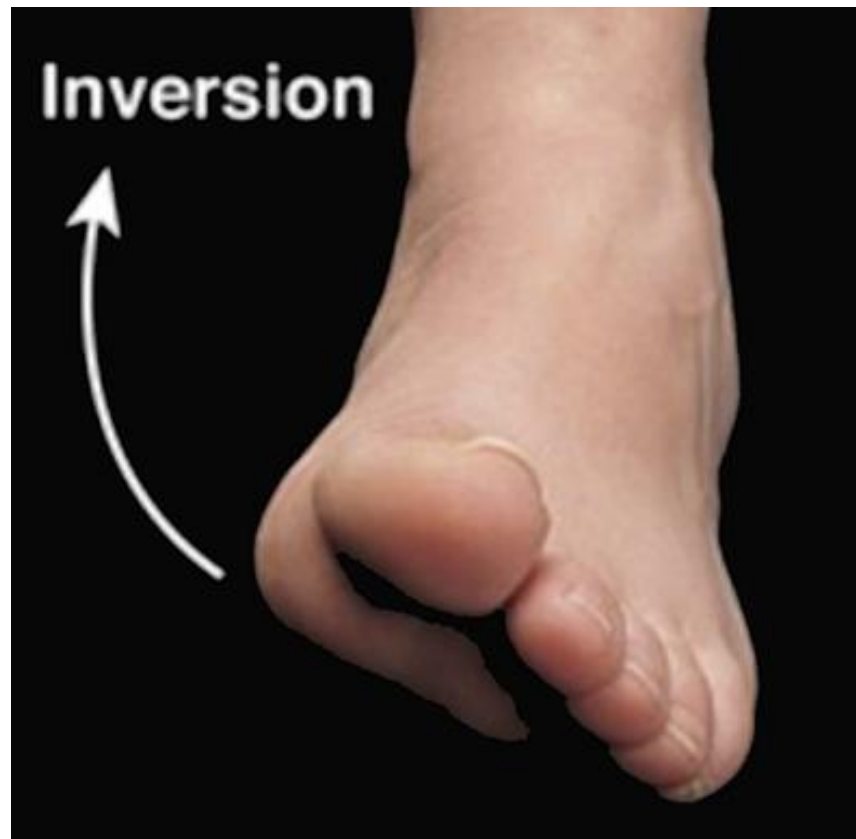باطن الكف ينظر الي الخلف او الي اسفل

- **Supination:** lateral rotation of the forearm and the palm of the hand faces anteriorly.

باطن الكف ينظر الي الامام او الي أعلي



dr_youssefhussein@yahoo.com

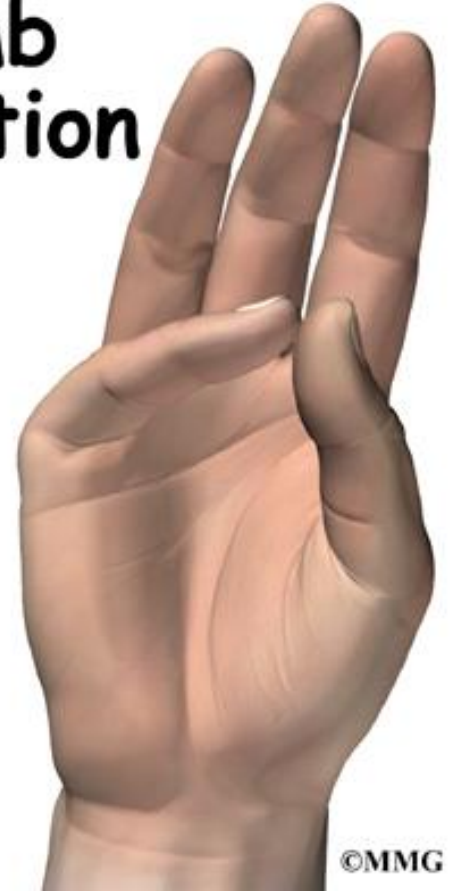

dr_youssefhussein@yahoo.com

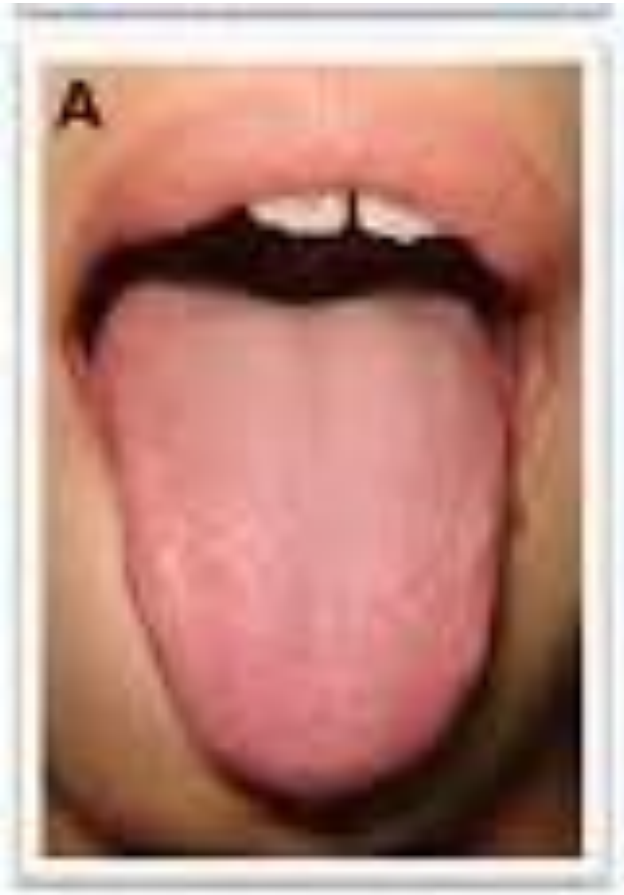- **Inversion:** the sole faces medially).
- أخمص القدم (باطن القدم) ينظر الي الداخل
- **Eversion:** the sole faces laterally.
- أخمص القدم (باطن القدم) ينظر الي الخارج

Thumb Opposition

- **Opposition:** approximation of the thumb opposite to the other fingers as in counting.
- حركة التسبيح او العد على سلاميات الأصابع

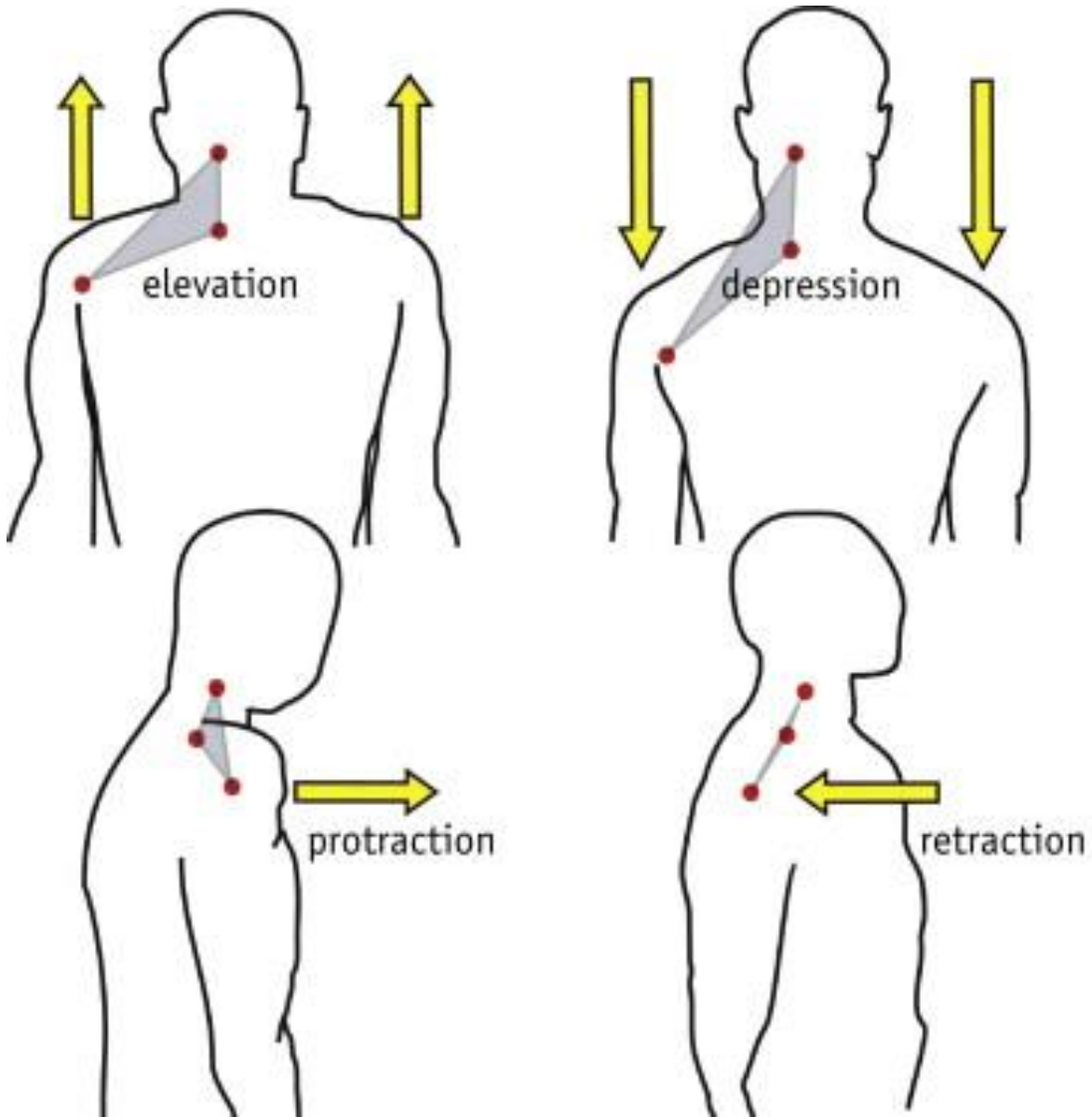


dr_youssefhussein@yahoo.com



- **Protrusion:** movement forward.
- حركة اللسان للأمام
- **Retrusion:** movement backward.
- حركة إلى الخلف

dr_youssefhusein@yahoo.com



- **Elevation:** movement upward as elevation of the scapula يتحرك لأعلى.
- **Depression:** movement downward as depression of the scapula يتحرك لأسفل.
- **Protraction:** movement of the scapula anteriorly يتحرك للأمام.
- **Retraction:** movement of the scapula posteriorly يتحرك للخلف.

dr_youssefhussein@yahoo.com

