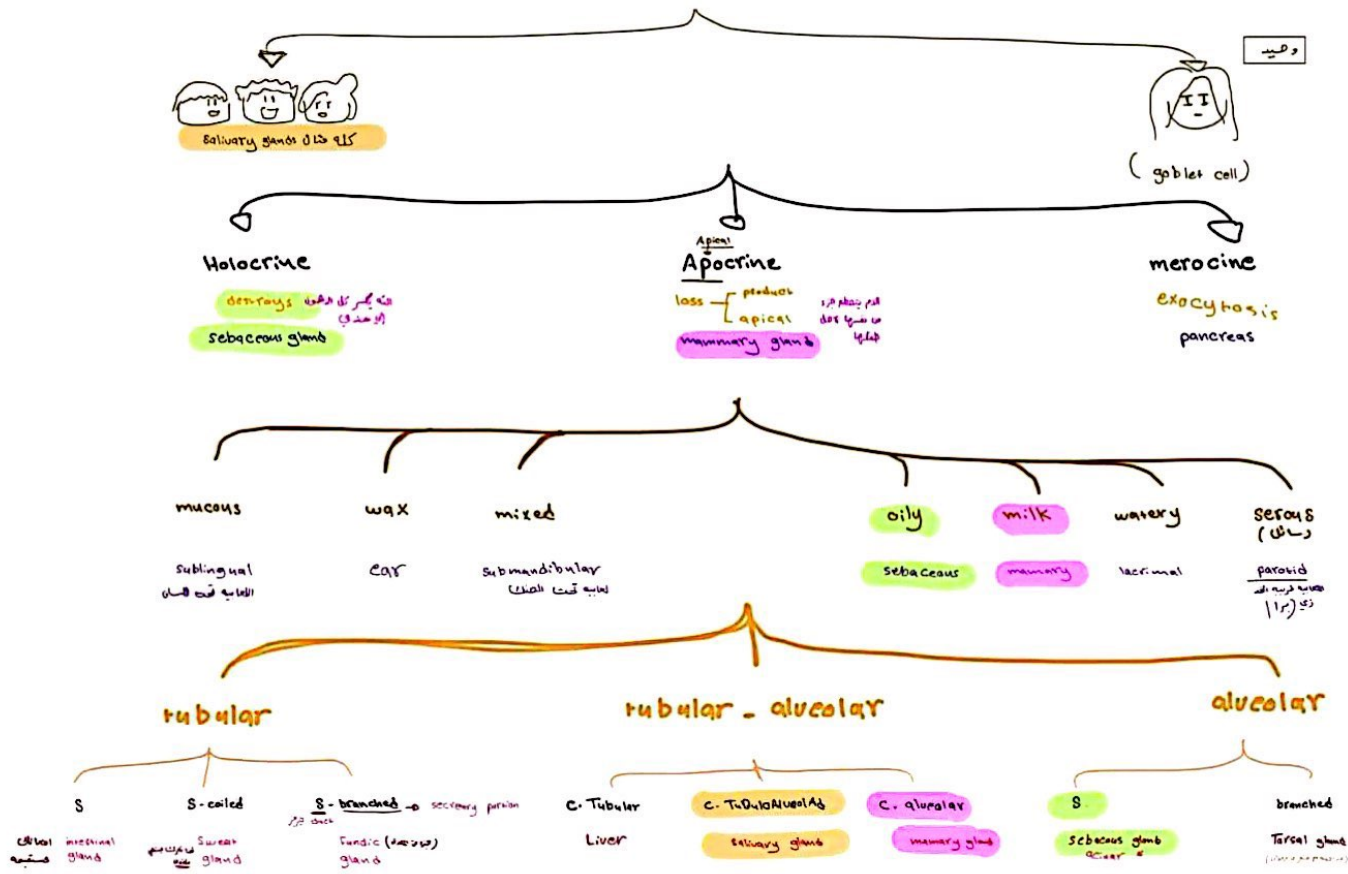


S ← Simple
C ← Compound

glandular epithelium



goblet cell

- unicellular
- exocrine
- merocrine
- mucus

وحيدة الخلية
في الغالبية لها
قناة خارجة تفرج لها
تحت الجلد



- flask shape
- site

يوجد عابثه (بشكل منتشر في)
RS / GIT



Sebaceous gland

- exocrine ○ عندها كبتها لدهن
- holocrine ○ تنقسم من الاستحلابي
- oily secretion ○ بتردد زيته

تصعب الـ apocrine بالدمعي
يصعب الشعر



← Acne دهنا
تتراكم الإفرازات الدهنية
التي تصعب انسدادها

mammary gland

كل الإفرازات المذكورة لها علاقة
بكانها (related to skin)

Neuroepithelium

- sensation
- dorsal surface of the tongue
- taste buds

germinal epithelium

- Reproduction
- Testis: sperm / ovary: ovum

myoepithelium

- Contraction for squeezing the secretion
- Acini & ducts of gland
- Irregular with many processes
- Contain actin & myosin in the cytoplasm